Anatomische und klinische Beiträge

zur

Lehre von den Myomen

am weiblichen Sexualapparat

Von

Prof. Dr. Leopold Landau

in Berlin.

ROYAL COLLEGE OF PHYSICIANS. LIBRARY.

Mit 8 Abbildungen und 3 schematischen Zeichnungen im Text

Nach einem Vortrage in der Berliner Medizinischen Gesellschaft gehalten am 10. und 17. Mai 1899.

URBAN & SCHWARZENBERG

BERLIN NW., Dorotheenstrasse 38/39.

WIEN I., Maximilianstrasse 4.

1899.

Alle Rechte vorbehalten.

R31399

INHALTS-ÜBERSICHT.

Seite

Einleitung 1

I. Beiträge zur Anatomie der Myome 3

A. Adenomyome 3

I. Die Lokalisation der schleimhäutigen Adenomyome . . . 9

II. Schleimhäutige Adenomyome, deren Epithelien fötalen Absprengungen der Mucosa corporis entstammen 22

III. Neue Adenomyomgruppen 27

A. An Tube und Uterus 27

a) Die schleimhäutigen Adenomyome der Tube . . . 27

b) Die paroophoralen voluminösen subserösen Adenomyome des Uterus und die paroophoralen voluminösen interligamentären Adenomyome 27

c) Die histioiden Myome (Kugelmyome) mit drüsigen und cystischen Epithelienschlüssen 33

B. An anderen Stellen des weiblichen Genitalapparates . 39

a) Die paroophoralen Adenomyome des runden Mutterbandes 40

b) Die paroophoralen Adenomyome des hinteren Scheidengewölbes 40

c) Die epoophoralen Adenomyome 44

Die Nomenclatur der Adenomyome (mesonephrische [ep- und paroophorale], schleimhäutige) 49

B. Histioide Myome 50

Aetiologie und Histiogenese der Myome 50

Der symmetrisch verdoppelte Uterus mit intercorporalem Myom 53

Radiärer Aufbau eines Kugelmyoms mit sectorenförmiger anämischer Nekrose 60

Die substituirenden Myome 63

Seite

II. Beiträge zum klinischen Verhalten der Myome 66

A. Adenomyome 66

Diagnose 66
Therapie 68
Sonstige klinische Eigenschaften 70

B. Histioide Myome 71

Menopause und Myom 71
Hysteromyomektomia totalis 73
Hysteromyomektomia vaginalis 73
Hysteromyomektomia abdominalis 74
Verfahren nach Doyen 74
Verfahren nach Mainzer-Landau 75

Zur Casuistik der Hysteromyomektomia abdominalis nach Mainzer-Landau 76
Uterus myomatosus mit schwerer doppelseitiger Adnexerkrankung 76
Uteri myomatosi gravidi 77
Uterus mit substituirendem Myom 82

Die Thumim'sche Hebelklemme bei der Hysteromyomektomia abdominalis 84

M. H.! Wenn die folgenden Auseinandersetzungen Beiträge zur Kenntniss der Anatomie und Klinik der Myome am weiblichen Sexualapparat versprechen, so mag in Manchem von Ihnen ein gewisser Zweifel sich regen. Kann zu einem Stoff, der seit Jahrzehnten von einer fast unerschöpflichen Zahl von Autoren behandelt worden ist, thatsächlich Neues beigebracht werden? Kann es sich dabei wirklich heute noch um etwas mehr als um blosse Umgruppirungen oder kleine Variationen bereits bekannter Themen handeln? Nun, ich glaube Ihnen versprechen zu dürfen, dass solcherlei Befürchtungen grundlos wären. Denn die Lehre von den Myomen am weiblichen Geschlechtsapparat hat, sowohl bezüglich der Anatomie wie der operativen Heilung dieser Tumoren, im letzten Lustrum Fortschritte gemacht, welche die voraufgegangener Jahrzehnte bei weitem überholen, und es hat sich eine solche Fülle neuen thatsächlichen Materials gehäuft, dass ich meine folgenden Schilderungen in einer rein pragmatischen Weise geben kann, ohne auf die dürre Heide der Speculation oder fruchtloser Polemik hinüberzuirren.

Ausserdem ist es aber noch ein rein persönliches Moment, das mich veranlasst, über den angekündigten Gegenstand vor Ihnen zu sprechen, nämlich der Umstand, dass wir gerade in unserer Klinik uns vielfach mit hierher gehörigen Fragen beschäftigt haben. Sind doch die neuen Thatsachen in der Lehre vom Myom, die auf anatomischem Gebiet in allererster Linie an den Namen v. Recklinghausen anknüpfen, im pathologisch-anatomischen Laboratorium meiner Klinik nicht nur durchaus bestätigt worden, sondern wir haben — ich verweise hier auf die verschiedenen Arbeiten unseres pathologischen Anatomen L. Pick[1]) — in mannigfacher Beziehung

---

[1]) a) L. Pick, Ein neuer Typus des voluminösen paroophoralen Adenomyoms; zugleich über eine bisher nicht bekannte Geschwulstform der Gebärmutter (Adenomyoma psammopapillare) und über totale Verdoppelung des Eileiters. Arch. f. Gynäkol., Bd. 54, H. 1, 1897. — b) id. Die Adenomyome der Leistengegend und des hinteren Scheidengewölbes, ihre Stellung

Befunde beibringen können, die zum Theil die Lehre v. Recklinghausen's erweitern, zum Theil über das Maass einer blossen Erweiterung derselben hinausgehen. Bei der Schilderung derselben im Folgenden werde ich den sehr eingehenden Arbeiten L. Pick's, soweit es an dieser Stelle thunlich ist, folgen.

Unser pathologisch-anatomisches Material hat sich, von besonders glücklichen Umständen begünstigt, so gestaltet, dass ich in der Lage bin, in einer Art fortlaufender Reihe diejenigen Genera und Species myomatöser Tumoren Ihnen im Einzelnen vorzuführen, um die sich das seit der klassischen Darstellung Virchow's[1]) anscheinend geschlossene anatomische Gebiet der Myome des weiblichen Sexualapparates in überraschender Weise vergrössert hat. — Dazu kommen einige merkwürdige Präparate, die ohne die Lehre v. Recklinghausen's zu berühren, bis heute wenig oder überhaupt nicht bekannte Zustände der Gebärmuttermyome darstellen.

Das, was ich Ihnen in klinischer Beziehung mittheilen möchte, betrifft einmal die Symptomatologie und Therapie der neuen Myomgruppen; zweitens möchte ich hier kurz an die von mir empfohlenen und ausgebildeten Verfahren der abdominalen Totalexstirpation der myomatösen Gebärmutter anknüpfen.[2]) Die in unserer Klinik von mir und meinem Bruder Dr. Theodor Landau gesammelten Erfahrungen haben die praktische Brauchbarkeit dieser Methoden, wie ich Ihnen an der Hand anatomischer Präparate und klinischer Erläuterung zeigen werde, überzeugend dargethan, und ich glaube, dass auch einige unserer technisch-operativen Neuerungen, namentlich in der Art der Blutstillung, die sich mir bei Myomoperationen bewährt haben, eine Erwähnung verdienen.

---

zu den paroophoralen Adenomyomen der Uterus- und Tubenwandung v. Recklinghausen's, Arch. f. Gynäkol., Bd. 57, H. 2, 1898. — c) id. Die Adenomyome des Epoophoron und Paroophoron (mesonephrische Adenomyome). — d) id. Zur Histologie und histologischen Differentialdiagnose der Epithelkeime der Uterusadenomyome. — c und d erscheint demnächst: c in Virchow's Archiv. Die betr. Arbeiten sind im Folgenden mit L. Pick a, b, c, d citirt.

[1]) Virchow, Die krankhaften Geschwülste, Bd. 3, Theil 1, S. 147 bis 231.

[2]) Eine Zusammenstellung unserer betr. Arbeiten s. S. 72 u. 73.

I.

Beiträge zur Anatomie der Myome.

A. Adenomyome.

Den Beginn der neuen Forschungsära in der Anatomie der Myome des weiblichen Sexualapparates inaugurirte 1896 v. Recklinghausen mit seinem Werke über „die Adenomyome und Cystadenome der Uterus- und Tubenwandung“ [1]). Neben den gewöhnlichen bekannten Myomen (Fibroiden, Fibromyomen, Desmoiden, Corps fibreux) giebt es, wie v. R. zeigte, nicht gerade selten an Uterus und Tube Myome, die Drüsen und Cysten führen. Nach den spärlichen Beobachtungen älterer Autoren (Babes, Diesterweg u. A.[2]) waren sie bisher für „äusserste Raritäten“ gehalten worden.[3]) v. R. stellte sie als Adenomyome und Adenocysto- oder Cystomyome den gewöhnlichen, von ihm „Kugelmyome“ genannten Fibroiden gegenüber. Erstere seien „organoide“ (l. c. S. 96), letztere histioide Geschwülste im Virchow'schen Sinne.

Nun sind indessen die gewöhnlichen Uterusmyome durchaus nicht immer kugelig. Es kann dieser oder jener Durchmesser überwiegen, so dass eine Art Eiform herauskommt, oder aber es besteht eine lappige oder knollige Oberflächenbeschaffenheit des Tumors.

---

[1]) v. Recklinghausen, Die Adenomyome und Cystadenome der Uterus- und Tubenwandung, ihre Abkunft von Resten des Wolff'schen Körpers. Berlin 1896. Hirschwald.

In seinen „Geschwülsten“ bezeichnet übrigens Virchow, Bd. 3. Theil 1, S. 202, Material und Litteratur als noch nicht ausreichend, um die Frage für den Uterus zu entscheiden, wieweit heteroplastische Adenoidformen, die entweder dem Krebs oder dem Kystom angehören, in dem Myom entstehen und besondere Mischgeschwülste erzeugen. Ihre principielle Beantwortung hat diese 1865 aufgeworfene Frage erst 1896 durch v. Recklinghausen gefunden.

[2]) Vgl. die genaue Litteraturzusammenstellung in der aus meiner Klinik hervorgegangenen Dissertation von A. Camnitzer: „Zur Kenntniss der epithelführenden Cystenbildungen in Uterusmyomen“. 1895. Berlin und L. Pick, a, S. 117/118.

[3]) J. Orth, Lehrbuch d. spec. patholog. Anatomie, Bd. 2, S. 494, 1891,

Ich möchte beide Gruppen daher zweckmässiger, weil in jedem Falle zutreffend, als histioide und organoide Myome von einander trennen; letztere sind die Adenomyome.

Die Epithelien der Drüsen und Cysten in den Gebärmutter-

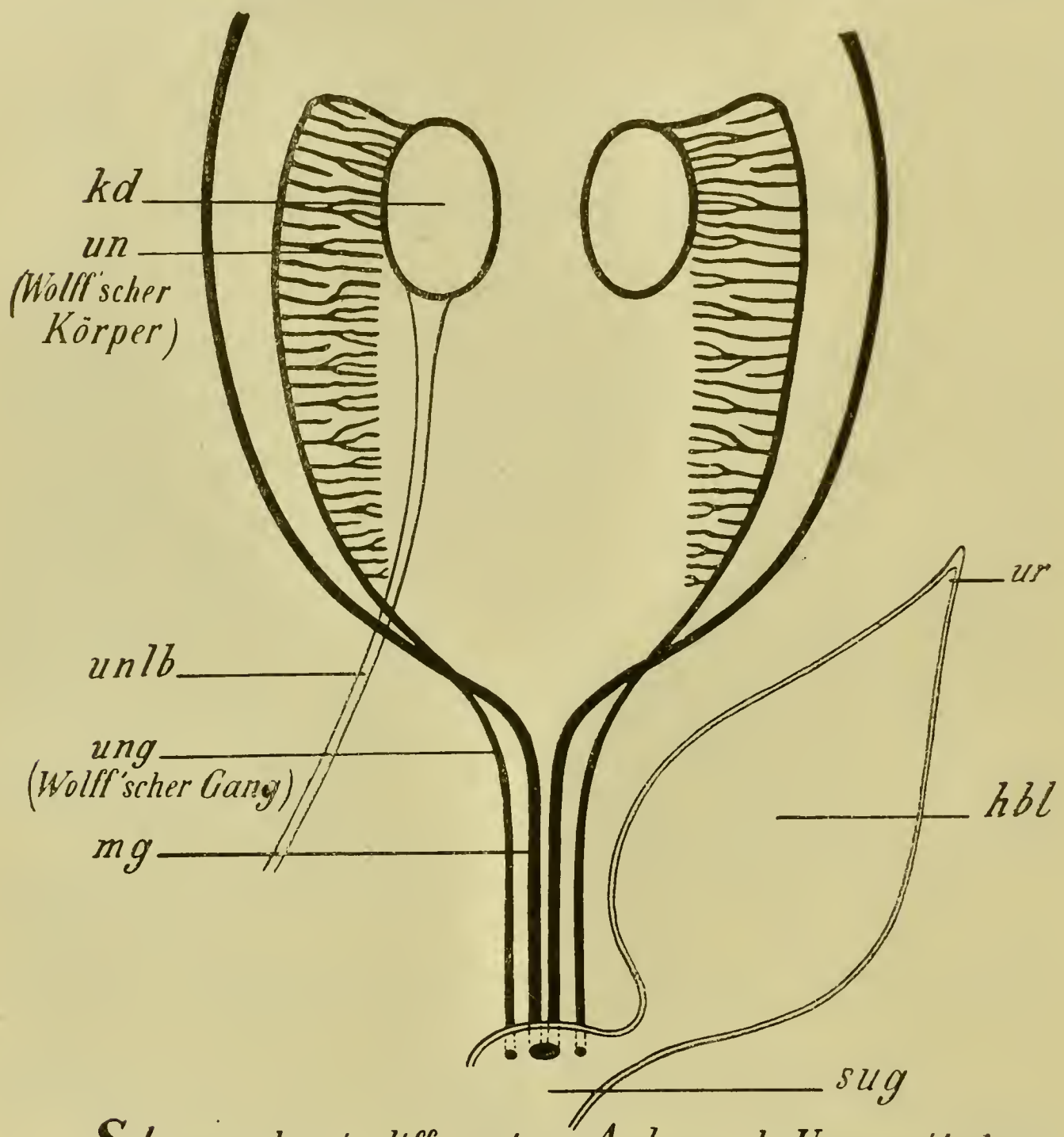

Schema der indifferenten Anlage d. Urogenital-systems eines Säugetiers (excl. Niere u. Harnleiter)

kd Keimdrüse	*mg Müller'scher Gang*
un Urniere	*ur Verlängerung d. hbl i. d. Urachus*
unlb Urnierenleistenband	*hbl Harnblase*
ung Urnierengang	*sug Sinus urogenitalis*

Fig. 1.

adenomyomen stammen nach v. Recklinghausen zu einem Theil, wie auch frühere Untersucher schon annahmen, von dem Epithel der Uterusschleimhaut, also vom Epithel der Müller'schen Gänge, und

zwar handelt es sich hier nach v. R. (l. c. S. 234) um eine wahrscheinlich postfötal erworbene Eigenschaft der Mucosa corporis, epitheliale Ausläufer in das Uterusfleisch hineinzuschicken. Zum anderen Theil aber sind die Epithelzellen in den Uterus- und Tubenadenomyomen, wie v. R. zuerst in systematischer Weise entwickelt und begründet, auf Reste der Urniere, des Wolff'schen Körpers, zu beziehen, die im Laufe der embryonalen Entwicklung in die Wand von Gebärmutter und Eileiter eingeschlossen wurden.

Es ist bekannt, dass der Müller'sche Gang, der beim Weibe Eileiter, Gebärmutter und Scheide liefert, bei seiner Anlage jederseits den Wolff'schen Körper so umschlingt, dass er in seinem oberen (tubaren) Abschnitt lateral von ihm liegt, ihn dann (an der Stelle des späteren Tubenwinkels) ventralwärts kreuzt und so mit seinem unteren — dem späteren uterinen und vaginalen Antheil — auf seine mediale Seite kommt.

Bei der innigen Berührung des Wolff'schen Körpers und des Müller'schen Ganges an der Kreuzungsstelle und bei der unmittelbaren Nachbarschaft von Urnierencanälchen zu diesem Treffpunkte sind fötale Einschlüsse der epithelialen Urnierentubuli in die Substanz des Tubenwinkels, der medialen Tubenhälfte, des Uterusscheitels- und -Rückens, oder aber, da die incorporirten Canälchen natürlich bei den embryonalen Wachsthumsverschiebungen noch weiter geführt, verschleppt werden können (L. Pick, b, S. 470), in das Uterusfleisch überhaupt leicht verständlich.

Ein Blick auf das beistehende Schema (Fig. 1) der indifferenten Anlage des Urogenitalsystems wird Ihnen diese Beziehung erläutern.

Entsprechend der Differenzirung des Wolff'schen Körpers in einen proximalen sogenannten Geschlechtstheil (das spätere Epoophoron) und einen distalen sogenannten Urnieren- oder secretorischen Theil (das spätere Paroophoron) müssen diese fötalen Transpositionen den distalen Abschnitt des Wolff'schen Körpers, d. h. also paroophorale oder diesen äquivalente Canälchen betreffen.

Schält man aus der ebenso originalen wie gross angelegten, überzeugenden Beweisführung v. Recklinghausen's für den Ursprung der Epithelien in seinen Adenomyomen vom Wolff'schen Körper die beiden Hauptpunkte heraus, so sind dies folgende:

Einmal die Localisation. Diese Geschwülste werden mit Vorliebe an den Tubenwinkeln und zwar häufig bilateral-symmetrisch, am Uterusrücken und besonders dem Uterusscheitel, an den Eileitern nur in deren medialem Abschnitt getroffen, und localisiren sich wesentlich in den peripherischen Schichten der Gebärmutter, also in schönster Uebereinstimmung mit denjenigen Inclusionspunkten von Urnierencanälchen, die sich aus dem natürlichen embryologischen Situs ergeben. Vergleichen Sie das Schema II mit dem obigen, und Sie

werden das Verhältniss etwaiger embryonaler Incorporationen der Wolff'schen Canälchen zu den ausgebildeten weiblichen Genitalien einerseits, zu den genannten Prädilectionsstellen der Adenomyome v. Recklinghausen's andererseits ohne Schwierigkeit ersehen.

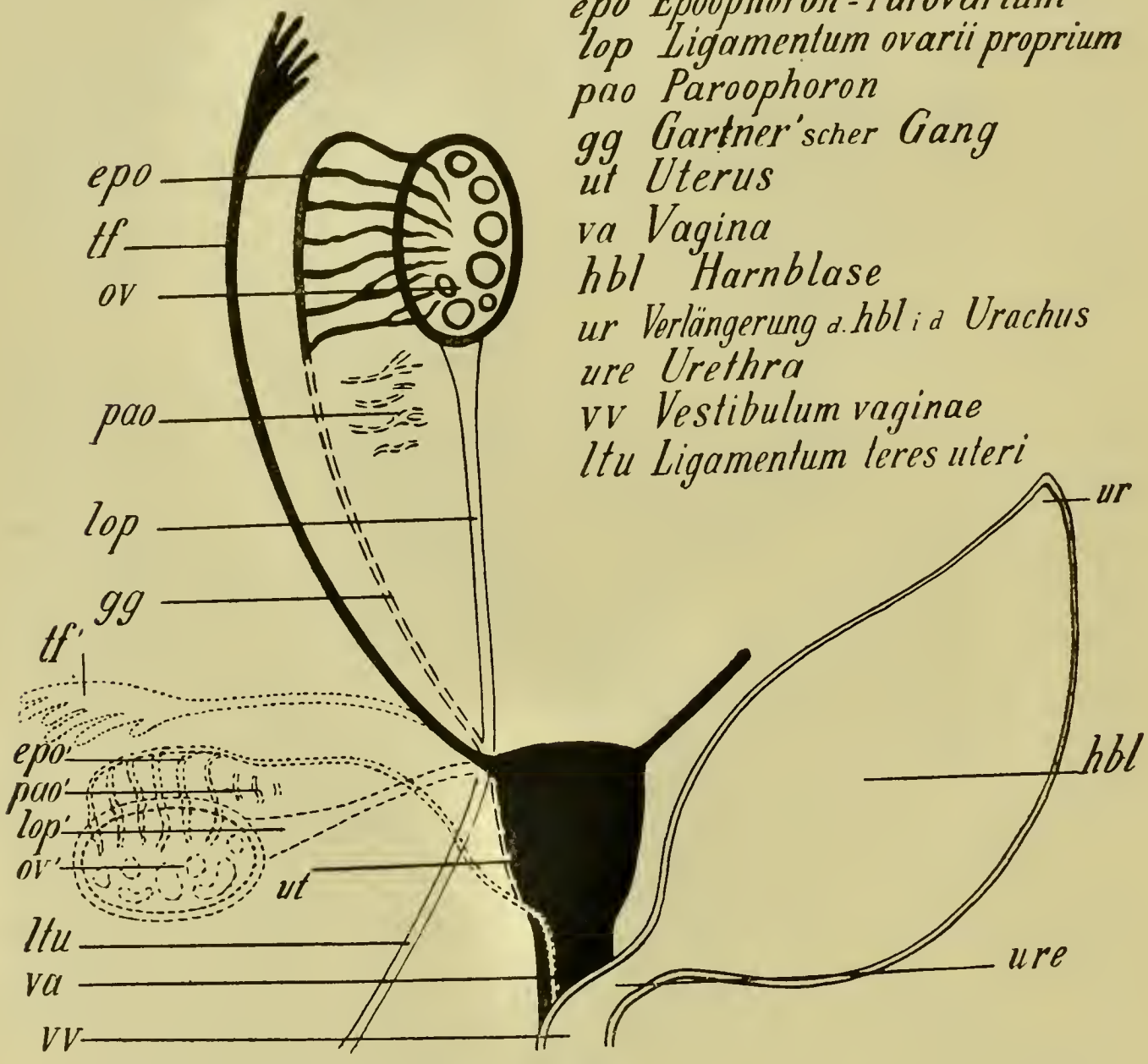

tf Tuba Fallopii
ov Ovarium
epo Epoophoron = Parovarium
lop Ligamentum ovarii proprium
pao Paroophoron
gg Gartner'scher Gang
ut Uterus
va Vagina
hbl Harnblase
ur Verlängerung d. *hbl* i. d. Urachus
ure Urethra
vv Vestibulum vaginae
ltu Ligamentum teres uteri

tf' ov' epo' pao' lop' wie oben, nach dem Descensus

Schema zur Entwicklung d. weiblichen Geschlechtsorgane eines Säugetiers aus der indifferenten Anlage.

(excl. Niere u. Harnleiter)

Fig. 2.

Zweitens aber — und das ist das besonders Ueberraschende — reproducirt die Structur der drüsigen Tubuli der v. Recklinghausen'schen Adenomyome sowohl am einzelnen Schlauch wie in

deren systematischer Verbindung all' die complicirten Structuren der Urnierencanälchen in einer ganz eindeutigen, man kann sagen geradezu specifischen Weise. So trifft man in diesen Tumoren bei einiger Ausbildung ihrer adenomatösen Abschnitte (in den sogenannten „geschlossenen Ordnungen" der drüsigen Bildungen) gewundene Secretionsröhrchen mit ihren Endkolben, übergehend in gestreckte Sammelröhrchen, die kammförmige Einmündung der letzteren in Hauptcanäle, so dass Systeme nach Art eines Miniaturparovariums entstehen, kurz, man sieht hier auf dem Wege der Geschwulstbildung die complicirten Einrichtungen eines embryonal hochausgebildeten Organs in späterem Lebensalter wiedererstehen, das normalerweise im Laufe der Entwicklung verkümmert.

v. Recklinghausen führt den Nachweis der Uebereinstimmung im Aufbau der Drüsensubstanz seiner Adenomyome mit Abschnitten des Wolff'schen Körpers so weit, dass er in den Pseudoglomeruli der Tumoren, d. h. kugligen oder halbkugligen epithelbedeckten Erhebungen aus lymphadenoidem Gewebe am Boden mancher Ampullen (l. c. S. 119) und in der besonderen Anordnung des reichen Pigments in den Geschwülsten ganz im Speciellen Analoga zu dem Aufbau des Paroophorons d. h. dem secretorischen (distalen) Abschnitt der Urniere findet. Es kommt also bei der aus dem embryologischen Lageverhältniss unmittelbar abzuleitenden Incorporation wie bei der Deutung des histologischen Aufbaus der Tumoren gleichmässig das Paroophoron als Matrix der Epithelien in Betracht.

Die schleimhäutigen und die paroophoralen Adenomyome trennt v. Recklinghausen ausser durch ihre Histiogenese auch nach ihrem Sitz. Die schleimhäutigen liegen central als starre Rohre um das Uteruscavum herum (l. c. S. 234), die paroophoralen dagegen peripherisch, wenn auch mit ihrer Hauptmasse intraparietal (S. 91, 157).

Beiden Gruppen gemeinsam aber ist ihr eigenartiges Verhalten gegenüber ihrer Umgebung. Die histioiden Myome sind bei irgendwie erheblicheren Dimensionen gegen ihre Umgebung gut abgesetzt; der im Anfange ihrer Entwicklung stets vorhandene[1]) Zusammenhang mit dem myomatösen Matriculargewebe schwindet mit fortschreitender Entwickelung. So präsentiren sie sich abgekapselt, „enchatonnés", wie die alten Franzosen zu Anfang dieses Jahrhunderts sagten.[2]) Auch wenn sie submucös oder subperitoneal gestielt sind, verliert sich ihre Substanz niemals diffus im Muskelgewebe der Basis.

Die schleimhäutigen und paroophoralen Adenomyome dagegen sind, wie v. Recklinghausen betont, stets „infiltrirte" Geschwülste

---

[1]) Virchow, Geschwülste, Bd. 3, Theil 1, S. 117, 154.

[2]) vergl. Virchow, l. c. S. 153.

(l. c. S. 91), d. h. sie sind mit ihrer Umgebung aufs Innigste verbunden, verschmolzen, bei geringem Volumen in Form verzweigter Geäste eingesprengt, bei stärkerem Wachsthum, wenn auch einigermaassen abgesetzt, dennoch in der Umgebung verankert. — Die histioiden Myome liegen also gleichsam als isolirte Fremdkörper im Organ, die organoiden bleiben Theile des Organs selbst.

Nach unseren Erfahrungen, die sich nicht nur auf viele Hunderte gewöhnlicher Myome, sondern auch auf eine relativ grosse Zahl von Adenomyomen erstrecken, ist dieser Unterschied so durchgreifend vorhanden, dass wir es dahingestellt lassen, ob nicht Fälle in der früheren Litteratur, die grössere intraparietale Uterusmyome mit verwaschener Abgrenzung gegen das Myometrium betreffen,[1]) Adenomyome darstellen. Uns ist es einige Male so gegangen, dass wir erst durch den diffusen Uebergang einer myomatösen Geschwulst in das Uterusfleisch veranlasst wurden, genauer auf Epitheleinschlüsse zu untersuchen und zwar jedesmal mit positivem Erfolg. —

Die Adenomyome sind im Ganzen ziemlich häufig. Freilich treten die für den Kliniker bedeutsamen voluminösen Adenomyome der schleimhäutigen wie der paroophoralen Gruppe in ihrem Vorkommen hinter den kleineren Formen zurück. v. Recklinghausen beschreibt nur vier voluminöse Tumoren der paroophoralen Reihe (Fall I, II, III, IVb) und nur ein schleimhäutiges Adenomyom, dagegen eine sehr grosse Anzahl kleiner paroophoraler Adenomyome und Cystadenome im Uterus, insbesondere in den Tubenwinkeln, und in der medialen Eileiterhälfte (Beobachtungen in 26 Fällen). Er theilt diese kleineren Tumoren nach Consistenz und Gewebsbeschaffenheit in harte, cystomatöse, weiche und teleangiectatische Adenomyome. Voluminöse Adenomyome sah v. Recklinghausen nur am Uteruskörper; sie sind harte Geschwülste und liegen wesentlich intraparietal.

Bis zu diesem Punkte hat v. Recklinghausen seine Lehre geführt, die — man kann sagen — sich schnell allgemeine Zustimmung eroberte. Nur Kossmann[2]) und v. Lockstaedt[3]) erhoben ausführlich begründete Einwendungen gegen die Ableitung des Adeno-

---

[1]) z. B. Virchow, l. c. S. 154; Spiegelberg, Archiv f. Gynäkol. Bd. 6, S. 547.

[2]) Kossmann, Die Abstammung der Drüsenschläuche in den Adenomyomen des Uterus und der Tuben. Eine kritische Studie. Arch. f. Gynäkol. Bd. 54, Heft 2, S. 359ff., 1897.

[3]) v. Lockstaedt, Ueber Vorkommen und Bedeutung von Drüsenschläuchen in den Myomen des Uterus. Inaug.-Dissert. Königsberg i. Pr. 1898. S. auch Monatsschr. f. Geburtsh. u. Gynäkol. Bd. 7, Heft 2, S. 188ff., Febr. 1898.

myomepithels von der Urniere. v. Lockstaedt verhielt sich nicht absolut ablehnend (l. c. S. 38); Kossmann hingegen wollte ausnahmslos alle Epithelien in Myomen am Genitalschlauch auf Erkrankungen und accessorische Bildungen (postfötale und fötale Abnormitäten an den Müller'schen Gängen) zurückführen. Die Anschauungen dieser Autoren sind zu Gunsten der v. Recklinghausen'schen Theorie noch jüngst von L. Pick (b) in überzeugender Weise widerlegt worden. Ich für meine Person möchte hervorheben, dass ich den paroophoralen Ursprung bestimmter Adenomyome so lange für absolut gesichert halte, als nicht die charakteristischen und durchaus specifischen Urnierenformen des Adenomyoms in ganz sicheren, d. h. an ihrer ganzen Oberfläche mit der Mucosa zusammenhängenden schleimhäutigen Adenomyomen am Genitalschlauch nachgewiesen sind. Ja, würde selbst ein solches Specimen sich finden, so wäre die Lehre v. Recklinghausen's damit immer noch keineswegs aus der Welt geschafft, sondern nur die schon jetzt durchaus nicht immer ganz einfache histologische Differenzirung zwischen schleimhäutigen und paroophoralen Adenomyomen erschwert.

Welche neuen Punkte sind nun der Lehre v. Recklinghausen's vom Adenomyom hinzuzufügen?

I.

Zunächst kann man höchstens im Grossen und Ganzen sagen, dass (v. Recklinghausen l. c. S. 233 und 234) den paroophoralen Adenomyomen ein peripherischer, den schleimhäutigen ein centraler Sitz am Genitalrohr resp. am Uterus constant zukommt, geschweige denn, dass die schleimhäutigen Adenomyome (v. Recklinghausen S. 231) wesentlich die ventrale d. h. die vordere Uteruswand gegenüber der unleugbaren Prädilection der paroophoralen Adenomyome für das Uterusdorsum bevorzugen. Wir wissen jetzt, dass in ganzer Oberflächenausdehnung mit der Mucosa corporis uteri verbundene echte schleimhäutige Adenomyome das gesammte Cavum umspannen können, dass sie dabei gelegentlich ihre Hauptentwicklung nach dem Uterusfundus oder Dorsum zu nehmen, dass sie weit peripherwärts continuirliche Ausläufer bis an die Uterusserosa hin und in den uterinen Tubentheil hinein schicken können. Dass andererseits paroophorale Adenomyome in centralen Uterusschichten oder gelegentlich in der Ventralwand des Organs zu treffen sind, hat bereits v. Recklinghausen selbst gelehrt (l. c. S. 232, S. 93).

Ich zeige Ihnen hier vier Uteri mit voluminösen schleimhäutigen Adenomyomen, von denen wir den grössten durch

abdominale Totalexstirpation, die drei anderen durch vaginale Radicaloperation gewonnen haben.

1. Fall M.

(J.-No. 5356; operirt 16. December 1897, entlassen 16. Januar 1898).

38jährige 0 par. 0 ab., verheirathet. Leidet seit einigen Jahren an profusen Metrorrhagien, langsam fortschreitender Anschwellung des Leibes, dyspnoischen Beschwerden.

Status: Grosse, kräftig gebaute Frau, ziemlich reichliches Fettpolster. Wachsbleiches pastöses Aussehen. Systolisches Blasen an der Herzspitze. Leib stark vorgewölbt durch eine unregelmässige anscheinend einheitliche Tumormasse, deren mittlerer Antheil besonders hart erscheint und in Form und Grösse einem Uterus im 7. Schwangerschaftsmonat entspricht. Die linke Abtheilung der Geschwulstmasse ist weicher: sie reicht seitlich und nach unten dicht und unbeweglich an das Becken heran und geht nach oben in die Magengegend. Scheide eng, Portio schlank, virginal.

Diagnose: Uterus myomatosus. Cystische Adnexgeschwulst (Ovarialcyste?) links.

Operation[1]): Abdominale Coeliotomie. Der mittlere Tumor ist der symmetrisch vergrösserte Uterus, der linksseitige eine riesige stahlblaue Tuboovarialcyste; rechts eine etwas kleinere Hämatosalpinx. Die linksseitige Adnexgeschwulst tritt breit zwischen die Blätter der Mesoflexur dicht an den Dickdarm. Vorsichtige Lösung dieser Verbindung.

Längsincision des hintern Fornix vom Cavum Douglasii aus und Entwicklung der zierlichen Portio; circuläre Umschneidung. Eröffnung der Excavatio vesico-uterina von unten her. Rechts wird das Ligament. lat. zwischen Adnexen und Uterus durchschnitten, die spritzende Arteria uterina isolirt gefasst und ligirt. Nachträgliche Abbindung und Exstirpation der rechten Anhänge.

Die linke grosse Tuboovarialcyste bleibt in Verbindung mit dem Uterus; durch starkes Emporheben wird eine Art Stielung bewirkt. Dann wird auch hier abgeschnitten. Es spritzen nur kleinere Gefässäste, die für sich versorgt werden.

Rechts wird vom Ligamentum suspensorium ovarii bis zur Scheide fortlaufend der Peritonealschlitz vernäht. Links wird ebenso begonnen. Hier erscheint zwischen den breit klaffenden Peritonealblättern des Ligaments im Grunde des Bettes der enucleirten mächtigen Tuboovarialcyste ein aus der Umgebung ganz isolirter weisslicher drehrunder federkieldicker ca. 8 cm langer Strang: der Ureter. Er wird unter die Naht der linksseitigen Ligamentblätter versenkt. Vollkommener Schluss der Scheide und Bauchhöhle.

Glatter Verlauf, andauerndes Wohlbefinden.

Sie sehen hier den grossen exstirpirten Uterus mit den beiderseitigen stark veränderten Anhängen. Er wiegt über 2 kg. Das Organ ist ziemlich gleichmässig in seinem Corpustheil vergrössert und durch einen Medianschnitt halbirt. Die linken Anhänge sind in

---

[1]) Sämmtliche mitgetheilten Fälle sind theils von meinem Bruder Dr. Theodor Landau, theils von mir selbst operirt. E teres ist stets besonders bemerkt.

eine jetzt entleerte, vorher mit theils geronnener theils flüssiger Blutmasse gefüllte retortenförmige Tuboovarialcyste verwandelt: der tubare etwas geschlängelte und seitlich über daumendicke An-

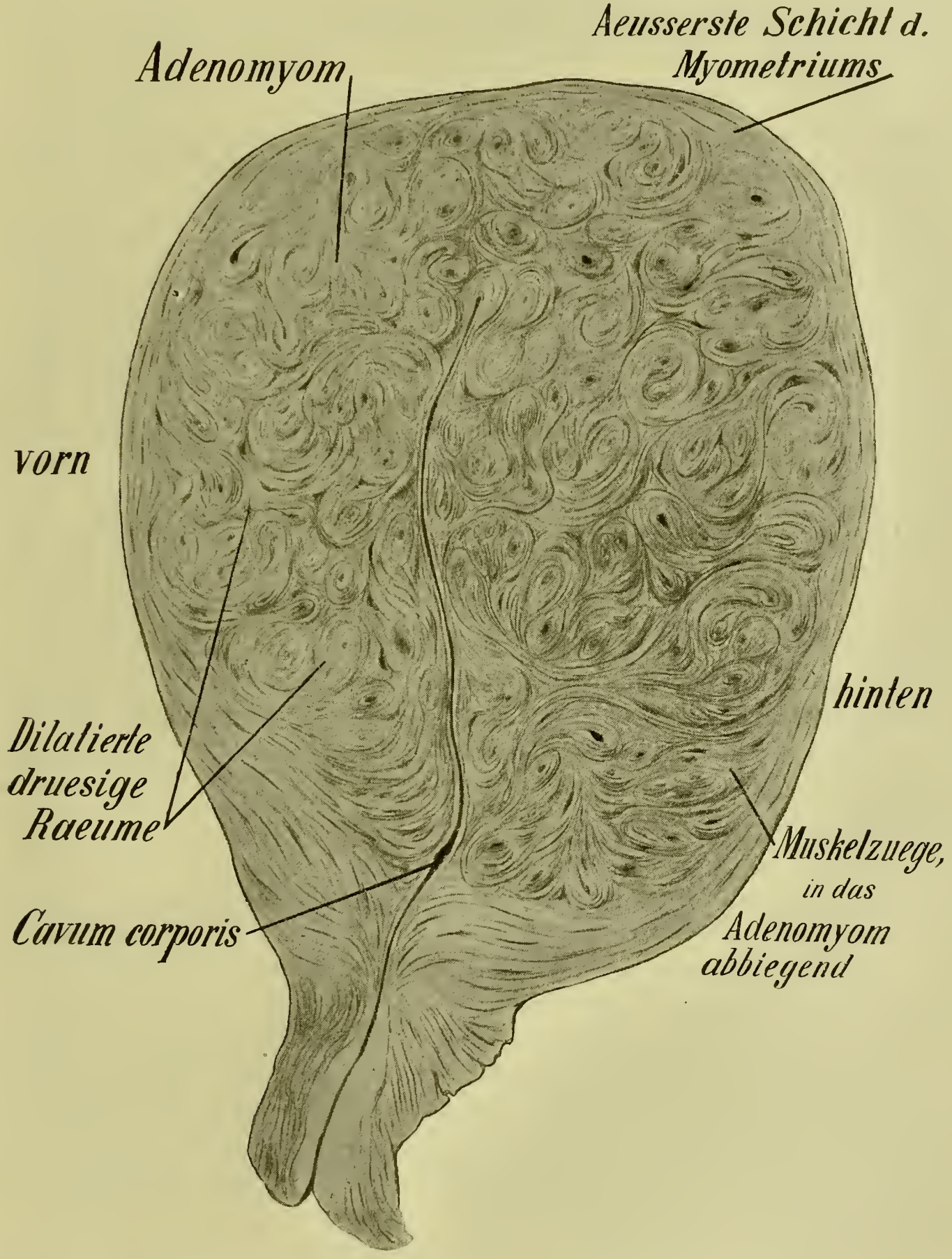

Fig. 3. Schleimhäutiges Adenomyom, ausgehend von der gesammten Mucosa corporis. Medianschnitt. Ansicht der rechten Hälfte. Fall M. operirt 16. December 1897, entlassen 16. Januar 1898.

theil derselben ist 10 cm lang, der Durchmesser des ovariellen kuglig cystischen Theils beträgt 13 cm; an der Innenfläche sieht man in

beiden Abschnitten da und dort bis kirschgrosse papillare Excrescenzen von der Form spitzer Condylome. Rechts sehen Sie eine zu Hühnereigrösse anschwellende 14 cm lange jetzt gleichfalls entleerte Hämatosalpinx und ein stark vergrössertes Ovarium mit einigen durchsichtigen Follikelcysten; an beiden Anhängen zahlreiche Reste alter Verwachsungen.

Mustern Sie nun den Uterusdurchschnitt, der auch hier auf der Tafel (Fig. 3) abgebildet ist, so ergiebt sich Folgendes: Das Organ, das eine Länge von 19 cm, bei einer Cervix von 4 cm besitzt und das spaltförmig klaffende Cavum deutlich erkennen lässt, hat sich in zwei distincte Lager verwandelt: eine innere Kernzone, die hinten eine maximale Dicke von 7 cm, vorn von 4,5 cm erreicht, und eine ziemlich gleichmässig 1 cm starke nur am Orificium internum etwas breitere Schale. Diese besteht aus concentrisch lamellösem Myometrium, die mächtige Kernmasse aus einem groben netzartigen Geflecht relativ breiter Muskelbündel, das um so mehr als „haut relief" heraustritt, als die in den Maschen liegende Gewebssubstanz fast allerwärts eingesunken ist. Meist haben sich die Bündel ausgesprochen circulär in Scheidenform um das Maschengewebe geordnet. Dies erscheint etwas dunkler, lockerer und führt entweder feine kerben- und grubenartige stecknadelspitz- bis stecknadelkopfgrosse Vertiefungen oder bis erbsengrosse kuglige oder mehr sinuöse Cysten und längliche Räume, alle mit glatter schleimhautähnlicher Innenfläche und nicht selten mit rothbraunen flüssigen Massen gefüllt.

Dass dies Maschengewebe mit der Mucosa des Cavum corporis continuirlich zusammenhängt, nur eine Ausstrahlung derselben in das Uterusfleisch darstellt, dass die spalt- und cystenförmigen Räume frei in's Cavum corporis münden, ist schon makroskopisch deutlich. Mikroskopisch besteht dementsprechend zwischen Mucosa corporis und dem interfasiculären Gewebe der Kernmasse kein Unterschied.

Sehr deutlich sehen Sie ferner den diffusen Uebergang der centralen Geschwulstmasse, die das gesammte Cavum röhren- oder mantelförmig umschliesst, in das Myometrium. Dieses hat sich auf die oben beschriebene schmale Schale reducirt, und Sie können nun verfolgen, wie aus den parallel concentrischen Lamellen derselben allerwärts musculöse Züge bogig heraustreten und in mehr oder weniger geschwungenem Verlaufe in das Muskelgeflecht der Kernmasse einstrahlen.

2. Fall H.

(J.-No. 6003; operirt 20. December 1898; entlassen 9. Januar 1899).

43jährige 1par., 0ab., verheirathet, leidet seit einigen Jahren an erschöpfenden Menorrhagien, die in den letzten Monaten in profuse, allen inneren Mitteln trotzende Metrorrhagien übergegangen sind.

Status: Gracile, schlecht genährte, wachsbleiche Frau. Scheide mittelweit, Portio breit. „erodirt". Uterus stark vergrössert, in Mittelstellung, Fundus 2—3 Querfinger über der Symphyse durchzufühlen. Starke Buckelung am Fundus rechts. Sondenlänge über 10 cm. Von den Adnexen Nichts zu tasten.

Probezug mit der Curette ergiebt kleine Partikel, die mikroskopische Untersuchung Endometritis hyperplastica.

Diagnose: Uterus myomatosus.

Bei der Annahme eines isolirten Fundusmyoms rechts soll nach vaginaler Sectio mediana anterior uteri ev. die Enucleation gemacht werden.

Operation: Circuläre Umschneidung der Portio, Abschiebung von Blase und Ureteren. Eröffnung der Excavatio vesico-uterina, Sectio mediana anterior bis zum Orificium internum. Höherklettern mit Muzeux's und Verlängerung des Uterusschnittes; mehrere Stücke der Vorderwand resp. des rechts oben in ihr sitzenden derben Myoms werden durch Morcellement abgetragen. Das Myom lässt sich trotz aller Mühe nicht enucleiren, überhaupt lässt sich keine Abgrenzung gegen das Myometrium auffinden. So wird, da es stark blutet und das Gewebe in weiter Ausdehnung zerrissen ist. zur Exstirpation des Uterus geschritten. Luxation des Fundus nach vorn, Durchbohrung des Douglasischen Raumes von oben. Entwicklung der festgewachsenen Anhänge. Blutstillung mit Thumim'scher Hebelklemme. Ausschneidung von Uterus und Anhängen.

Glatter Verlauf, andauerndes Wohlbefinden.

Die Gebärmutter, die ich Ihnen hier zeige[1]) ist vorn median bei der Operation eröffnet, die Geschwulst, die Sie hier am Tubenwinkel sehen, bei der Operation theilweise zerstückelt. Rechts und links sitzen die Anhänge am Uterus; beiderseits sind Eileiter und Eierstock atrophisch, aber mit zahlreichen fädigen und lamellösen

[1]) Dieses Präparat sowie der grösste Theil der folgenden ist nach einer Methode conservirt, die von L. Pick auf einer Verbindung der von Jores-Bonn (Centralbl. f. pathol. Anatom. und allgem. Patholog. 1897, No. 4) und Kaiserling-Berlin (Virch. Arch. Bd. 147, 1897, S. 396 ff.) angegebenen Conservirungsverfahren begründet ist. Pick bringt zuerst, wie Jores, die betreffenden Organe oder Organtheile 1—2 Tage in eine Formalinsalzlösung unter Anwendung des für diese Zwecke von Pick als äusserst brauchbar befundenen und überall sofort erhältlichen Sal Carolinum factitium (Aqu. destill. 100, Sal Carolin. factit. 5, Formalin 5); sodann bis 24 Stunden in 80—90%igen Alkohol und zuletzt in die von Kaiserling verwendete Aufbewahrungsflüssigkeit (Aqu. destill. 100, Glycerin 10, Kal. acet. 5). Man kann letztere Mischung in allen möglichen Graden bis zu der von Melnikow-Raswedenkow (Centralbl. f. pathol. Anatom. und allgem. Patholog. 1897, S. 49 f.) empfohlenen Concentrationen (Aqu. destill. 100, Glycerin 60, Kal. acet. 30) variiren.

Dass Pick's Verfahren, wie übrigens ja auch die beiden andern Methoden, Vorzügliches leistet, davon können Sie sich sowohl an dem hier mitgebrachten Material wie an den Präparaten in der pathologisch-anatomischen Sammlung unserer Klinik überzeugen.

Verwachsungsresten versehen. Die Cervix ist 4 cm lang, das Corpus 8,5 cm, davon kommen 6 cm auf das Cavum. Cervix- und Corpusschleimhaut sind stark geröthet, hyperplastisch, das Myometrium cervicis ist fast 2, das des Corpus 2,5 cm dick und saftig.

Wenn Sie nun die theilweise zerstückelte Geschwulst, die in viva eine rundliche Masse von ca. 6 cm Durchmesser darstellte, auf einer der angelegten Schnittflächen betrachten, so erkennen Sie ohne Weiteres die Analogie im Aufbau mit der centralen Tumormasse im vorher demonstrirten Uterus. Sie bemerken auch hier wieder ein netzartiges Geflecht stark vorspringender Muskelzüge, in dessen Maschen leicht eingesunkene Gewebspartien mit feinen Spalten und Löchern liegen, nur dass hier die Ausdehnung der letzteren wie auch die Dicke der Muskelbalken eine etwas geringere ist. Auch hier tritt die Tumormasse in ganzer Oberflächenbreite an die hyperplastische Schleimhaut heran und bleibt von der Serosa, die längs der ganzen Uterusoberfläche ziemlich verdickt, fleckig geröthet und mit Verwachsungsresten versehen ist, durch eine 1 cm breite parallelstreifige Muskellage getrennt. Ebenso biegen auch hier aus letzterer die Muskelzüge continuirlich in das Geschwulstgewebe hinein. Die eingesunkenen Gewebspartieen entsprechen Schleimhautzügen, die von ganz gleicher histologischer Structur wie das chronisch entzündete hyperplastische Endometrium corporis von diesem aus continuirlich in's Myometrium hineinziehen.

Die ganze Geschwulst liegt genau im ventralen Theil der rechten Fundushälfte.

3. Fall D.

(J.-No. 6069; operirt 31. Januar 1899, entlassen 18. Februar 1899).

45jährige 1par., verheirathet. Seit einiger Zeit bestehen abundante Metrorrhagieen. Ein Arzt räth der Patientin zur Aufnahme in eine Klinik behufs Operation, da sie eine Geschwulst im Unterleibe habe. Die in den letzten Wochen eingetretene Erschöpfung bewegt Patientin, dem Rathe zu folgen.

Status: Kräftig gebaute, aber sehr anämische, matte Frau. Cervix kräftig, Uterus gleichmässig kugelig vergrössert, über mannsfaustgross, in Mittelstellung; von den Adnexen ist nichts zu tasten; Fundus uteri von besonderer, aber nicht begrenzbarer Resistenz.

Diagnose: Uterus hyperplasticus (myomatosus? cum tumore intraparietali maligno?).

Geplant ist Sectio mediana uteri mit Enucleation eventueller Myome oder vaginale Totalexstirpation.

Operation (Dr. Theodor Landau): Circuläre Umschneidung der Portio; Blase und Ureteren abgeschoben. Plica vesico-uterina eröffnet. Sectio mediana anterior bis über den inneren Muttermund. Ein lappiges, pflaumgrosses Kugelmyom stellt sich in der Medianlinie der verdickten

Vorderwand ein, es wird theilweise enucleirt. Höherklettern mit Muzeux's Im Fundus ist eine dicke diffus ausgebreitete Masse durchzufühlen, beide Anhänge liegen in dichten Adhäsionen eingebettet, der Douglasische Raum ist von Verwachsungsmembranen erfüllt. So wird zur Totalexstirpation übergegangen. Mühevolle Entwickelung des grossen Uterus (die Fundusmasse wird nicht eingeschnitten) und Perforation der schwieligen Massen im Cavum Douglasii. Stumpfe Lösung der Adnexverwachsungen und beiderseitige Entwickelung der Anhänge. Das linke cystisch veränderte Ovarium wird dabei zerfetzt. Blutstillung mit Thumim'scher Hebelklemme. Abtrennung von Uterus sammt Adnexen.

Glatter Verlauf; andauerndes Wohlbefinden.

An dem Uterus dieses Falles, den ich Ihnen hier vorlege, ist der Operationsschnitt in der Mittellinie der Vorderwand nach oben bis in den Fundus hinein durch die Tumormasse hindurch verlängert. Sie finden das Organ in seiner vorderen Ansicht hier abgebildet (Fig. 4). Die Anhänge — um das gleich zu erledigen — sind rechts beide am Uterus, links nur der Eileiter; das cystisch veränderte Ovarium konnte aus seinem Verwachsungsbette nur in einzelnen Stücken herausgeholt werden. Die rechte Tube ist $9^1/_2$ cm lang, in eine kugelig verschlossene Pyosalpinx verwandelt, ebenso die linke, die nur etwas kürzer (7 cm) ist. Der rechte Eierstock ist pflaumengross, platt, hart. Auf der Vorderfläche des rechten walnussgross aufgetriebenen Pavillons liegt eine scharf begrenzte kreisrunde flache Fettmasse, 1 cm vom Uterinansatz des Eileiters entfernt eine erbsengrosse sehr harte weissliche Geschwulst, ziemlich umgrenzt, vollkommen in die Continuität des Tubenrohrs eingeschaltet, auf dem leicht faserigen Durchschnitt mit mehreren Lumina versehen. Ein analog gebauter Tumor liegt im Verlauf auch der linken Tube, hier aber 2 cm vom Uterusansatz entfernt, bohnengross, mit etwas grösseren Lichtungen auf dem Einschnitt. Es handelt sich um kleine fibromusculäre Geschwülste mit isolirten drüsigen und kleincystischen Einsprengungen, um tubare Adenomyomknötchen, die dem Typus entsprechend beiderseits in der medialen Eileiterhälfte gelegen sind.

Ganz besondere Verhältnisse bietet nun der Uterus. Das Organ ist über 10 cm lang, die gedrungene plumpe Cervix $2^1/_2$ cm mit 12 mm dicker Wand. Mucosa cervicis kräftig ausgebildet, Endometrium corporis nicht verdickt, grossfleckig suggillirt. Gleich über dem inneren Muttermund schwillt die Vorderwand auf 3 cm Dicke an. Hier findet sich das durch den Medianschnitt halbirte Bett eines walnussgrossen Fibroids, dessen noch erhaltene Theile stark über die Schnittfläche hervorquellen. Nach oben hin ist in die gesammte Ventralwand des Uterusfundus eine kugelige Geschwulst von $3^1/_2$ cm Durchmesser eingelagert, die in das Cavum bauchig vorspringt.

Wiederum finden Sie in dem Tumor — vergleichen Sie die Abbildung mit der des ersten Falles — das reliefartig vorspringende musculäre weissliche Netzwerk, das in seinen Maschen unter oft circulärer oder scheidenförmiger Anordnung mehr bräunliches, weiches, eingesunkenes Gewebe einschliesst, und in dieser Maschensubstanz sind feine grübchenförmige Einsenkungen sichtbar, die oft durch Anfüllung

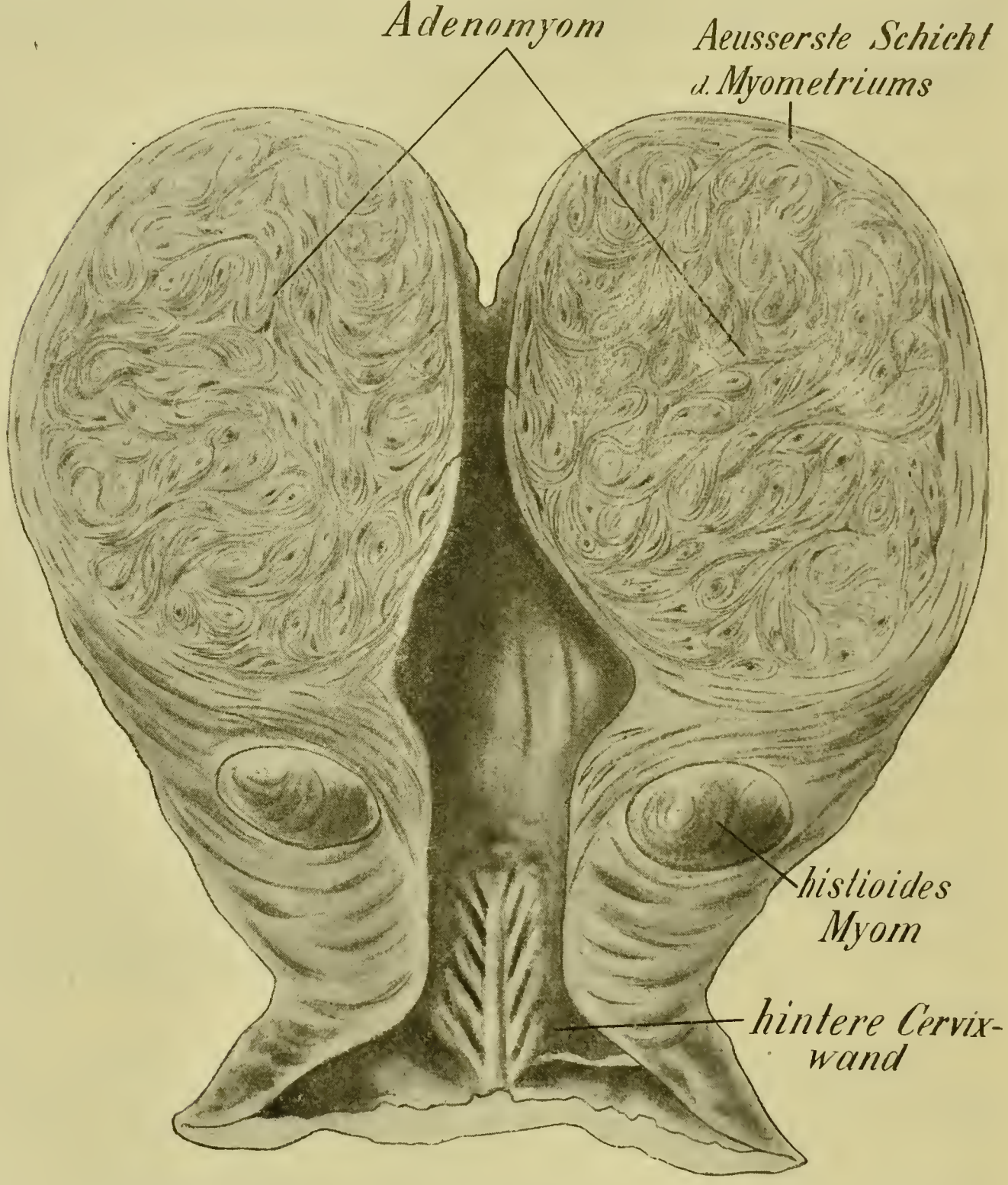

Fig. 4. Schleimhäutiges Adenomyom in der Ventralseite des Fundus uteri. Histioides intraparietales Myom.
Fall D. operirt 31. Januar 1899, entlassen 18. Februar 1899.

mit ziemlich frischem Blut sich besonders markiren. Der Geschwulstdurchschnitt sieht dadurch wie gestichelt aus. Der Tumor geht in die Mucosa corporis so deutlich über, dass man schon mit blossem Auge die vom Muskelgeflecht eingefassten Gewebsinseln in die

Schleimhautsubstanz einstrahlen sieht. Das lässt sich mikroskopisch denn auch unmittelbar beweisen: hier wie dort die gleiche Structur des Gewebes einer chronischen Endometritis corporis.

Serosawärts bildet parallelstreifiges 1 cm starkes Myometrium eine continuirliche Kapsel, so dass die Dicke der gesamten Uteruswand hier $4^1/_2$ cm beträgt. Die Abgrenzung der Kapsel gegen die bunte Zeichnung des Tumordurchschnitts ist allerwärts verwaschen. Die Geschwulstperipherie ist von ihrem Mantel gleichsam organisch festgehalten, so dass die Tumormasse sich im Gegensatz zu dem histioiden Myom oberhalb des Os internum über die Durchschnittsfläche nicht wesentlich erheben kann.

Schliesslich möchte ich noch die sehr ausgebreiteten chronisch-entzündlichen Veränderungen am Bauchfellbezuge des Uterus und der Anhänge hervorheben: die diffuse Verdickung, fleckige Röthung desselben und die sehr reichlichen fädigen und breiten lamellösen peritonitischen Membranen.

4. Fall Sch.

(J.-No. 5899; operirt 14. September 1898, entlassen 22. September 1898; J.-No. 6146; operirt 13. März 1899, entlassen 29. März 1899).

Im September 1898 wird die 35 jährige 0 par., 0 ab., verheirathet, die an krampfartigen Unterleibsschmerzen seit einigen Monaten leidet, das erste Mal in die Klinik aufgenommen. Sie war vor 15 Jahren, im ersten Monat nach ihrer Verheirathung, wegen „Unterleibsentzündung“ in ärztlicher Behandlung, sonst beschwerdefrei gewesen. Die „Unterleibskrämpfe“ treten jetzt angeblich stets acht Tage post menstruationem ein, dauern vier bis fünf Stunden und lassen unter „ganz regelmässigem“ Abgang von etwas Blut nach. Behandlung mit Umschlägen, Irrigationen, Soolbädern erfolglos.

Status: Bei der kräftigen, in gutem Ernährungszustand befindlichen Patientin fühlt man rechts vor dem mässig vergrösserten Uterus einen etwa apfelgrossen harten Tumor, der dem Uterus so innig an- oder aufliegt, dass er nicht von ihm zu trennen ist.

Diagnose: Fibroid im hyperplastischen Uterus.

Enucleationsversuch beschlossen.

Operation: Probatorische Eröffnung des Peritoneums mit vorderem queren Scheidenschnitt. Die Eileiter sind hart, aber sonst frei, der Uterus nach rechts hin ziemlich hart, trägt aber doch keinerlei distincten Buckel, Vorwölbung oder abgrenzbare Geschwulstbildung. Da die rechte Hinterfläche des Corpus betroffen erscheint, wird auch der Douglasische Raum mit hinterem Querschnitt zugänglich gemacht. Aber auch hier ergiebt die Tastung keinen localisirten Befund. Unter diesen Umständen wird von weiterem operativen Vorgehen Abstand genommen; Schluss der Probeschnitte, die reactionslos verheilen.

Weiterverlauf: Die Unterleibskoliken lassen nicht nach; Patientin „klagt“, wie der Bericht des behandelnden Collegen besagt, „nach wie vor

über dieselben Schmerzen". „Patientin ist zeitweise bettlägerig". Sie wird „zwecks Operation" der Klinik überwiesen.

Status: Uterus gross, dick, nicht gewachsen, anteflectirt; wieder fühlt man rechts, namentlich im Fundus entwickelt, einen diffusen, derben, vom Uterus untrennbaren Tumor. Anhänge straff fixirt.

Diagnose: Hyperplasia uteri. Tumor intraparietalis fundi.

Es wird die vaginale Radicaloperation beschlossen.

Operation: Circuläre Umscheidung der Portio, Décollement gelingt mit einiger Schwierigkeit (Narben!). Nach Eröffnung der Plica vesico-uterina Sectio mediana anterior, der Schnitt fällt in den besonders angeschwollenen Fundustheil so, dass eine dichte, sehr harte Geschwulstmasse, welche die ganze Hinterwand der rechten Pars keratina einnimmt und kugelig vorwölbt, dadurch theilweise vom übrigen Uterus abgetrennt wird. Der Uebergang des Tumors in das Myometrium führt schon jetzt intra operationem zur Annahme eines Adenomyoms. Nach mühsamer Entwickelung des Uterus Totalspaltung des Organs, wobei das verdickte Bauchfell des Cavum Douglasii mitdurchschnitten wird. Schwierige Auslösung der Anhänge, die durch straffe Verwachsungen und kurze geschrumpfte Ligamente fixirt sind.

Blutstillung mit Thumim'scher Hebelklemme. Ausschneidung von Gebärmutter, Tumor und Anhängen.

An dem Präparat sind durch einige Silbersuturen längs der Uterushinterwand der rechte Cervixtheil und die mit ihm zusammenhängende Geschwulst, die die Dorsalseite der rechten Pars keratina einnimmt und kuglig auftreibt, mit dem übrigen Uterustheil wieder vereinigt, um den natürlichen Situs wiederherzustellen.

Die Cervix misst $2^1/_2$ cm; das Corpus ist über 7 cm, das Cavum 5 cm lang, die Schleimhaut gelockert und geröthet. Das Myometrium corporis erreicht 2 cm Dicke. In der Dorsalseite des rechten Fundustheils sitzt eine annähernd kuglige, sehr derbe Geschwulst von ca. 4 cm Durchmesser, deren weissliche Zeichnung — balkig netzförmige Durchflechtung von Muskelzügen, die kleine, meist linsengrosse Inseln und Züge weicheren Gewebes umspinnen — lebhaft mit der des röthlichen Myometrium contrastirt. Die Tumormasse tritt breit an die Schleimhaut heran; das Gewebe der letzteren lässt sich makroskopisch in den Tumor hinein verfolgen; von der allgemein stark verdickten, aber glatten Serosa hält es sich überall ca. $^1/_2$ cm entfernt, indem sich concentrisch-lamellöse Muskelmassen dazwischenschieben. Gegen diese besteht ganz unscharfe, verwaschene Abgrenzung des Geschwulstgewebes: Muskelzüge strahlen von einem in das andere Gebiet hinüber und herüber. Der untere Pol des Tumors liegt ca. 3 cm über dem Niveau des Os internum. Die histiologische Structur ist die eines Fibromyoms, dessen netzartig angeordnete Züge Inseln vom Bau des chronisch entzündeten Endo-

metrium corporis, das sich auch mikroskopisch in den Tumor direkt übergehend erweist, einschliessen.

Die linke Tube ist 8 cm lang, sehr derb, an der Ansatzstelle der Fimbrien durch einen perisalpingitischen Strang taillenartig eingeschnürt. Fibröse Verhärtung und perisalpingitische Reste auch an dem rechten 8 cm langen Eileiter; am Pavillon eine fast kuglige ungestielte Hydatide von ca. 2 cm Durchmesser.

Sie sehen, m. H., dass in diesen vier Fällen von Uterusgeschwülsten, die in ihrer Grösse und Localisation ziemlich verschieden sind, dennoch in den Tumoren eine ganze Reihe von Eigenschaften übereinstimmend wiederkehrt. Da ist einmal der eigenartige Aufbau aus einem netzförmigen Geflechte stark vorspringender Muskelbündel und einem weicheren eingesunkenen Maschengewebe, welches feine Gänge, Spalten, Gruben und Cystchen mit theilweis rothbraunem bis dunkelrothem Inhalt einschliesst. Da ist ferner der in allen Fällen ausgesprochene breite Zusammenhang der Geschwülste mit der Corpusschleimhaut; dabei ist diese übrigens durchaus nicht besonders oder sogar kaum verdickt und stimmt jedesmal mit dem Aufbau des Maschengewebes makro- und mikroskopisch überein, in das sie continuirlich übergeht. Da ist endlich die ganz diffuse Abgrenzung der Geschwulstperipherie gegen das umkapselnde Myometrium. Die Züge desselben biegen bogig mehr oder weniger geschwungen in das Myomgeflecht der Geschwulst ab.

Es wird Ihnen die verwaschene Grenzlinie der Tumoren um so mehr auffallen, wenn Sie mit den beiden Tafeln, die ich Ihnen schon gezeigt habe (Fig. 3 u. 4), diese dritte (Fig. 5) vergleichen, welche einen Durchschnitt durch den mit multiplen Fibroiden vollgepfropften Uterus einer 40jährigen Frau darstellt.

5. Fall Kl.

(J.-No. 5399; operirt 22. Januar 1898; entlassen 12. Februar 1898.)

40jährige 0 par., 0 ab., verheirathet. Seit 1½ Jahren bestehen starke Blutungen, die allen Palliativmitteln trotzen und Patientin erschöpft haben. Unterleibsschmerzen, namentlich in der linken Seite. Dyspnoische Beschwerden.

Status: Weite Scheide, virginale Portio übergehend in den stark anteflectirten kindskopfgrossen mit zahlreichen Knollen besetzten Uruskörper. Adnexa nicht zu palpiren.

Operation: typisch nach der im Centralbl. f. Gynäkol. 1897, No. 23 beschriebenen Methode: isolirte Unterbindung der Art. uterin. u. spermatic. Fortlaufende Naht von einem Lig. suspens. ovar. über die Scheide bis zum andern. Glatter Verlauf, dauernde Heilung.

Hier sind die einzelnen Tumoren — auf eine detaillirte Beschreibung kann ich wohl unter Hinweis auf das Präparat und die Zeichnung

verzichten — ausser durch die starke Durchflechtung ihrer Faserbündel und die weissliche desmoide Beschaffenheit von dem Myometrium durch scharfe Linien abgesetzt, sie liegen lose enucleirbar in umschriebenen Höhlungen. Das ist ja das typische Verhalten der histioiden Myome.

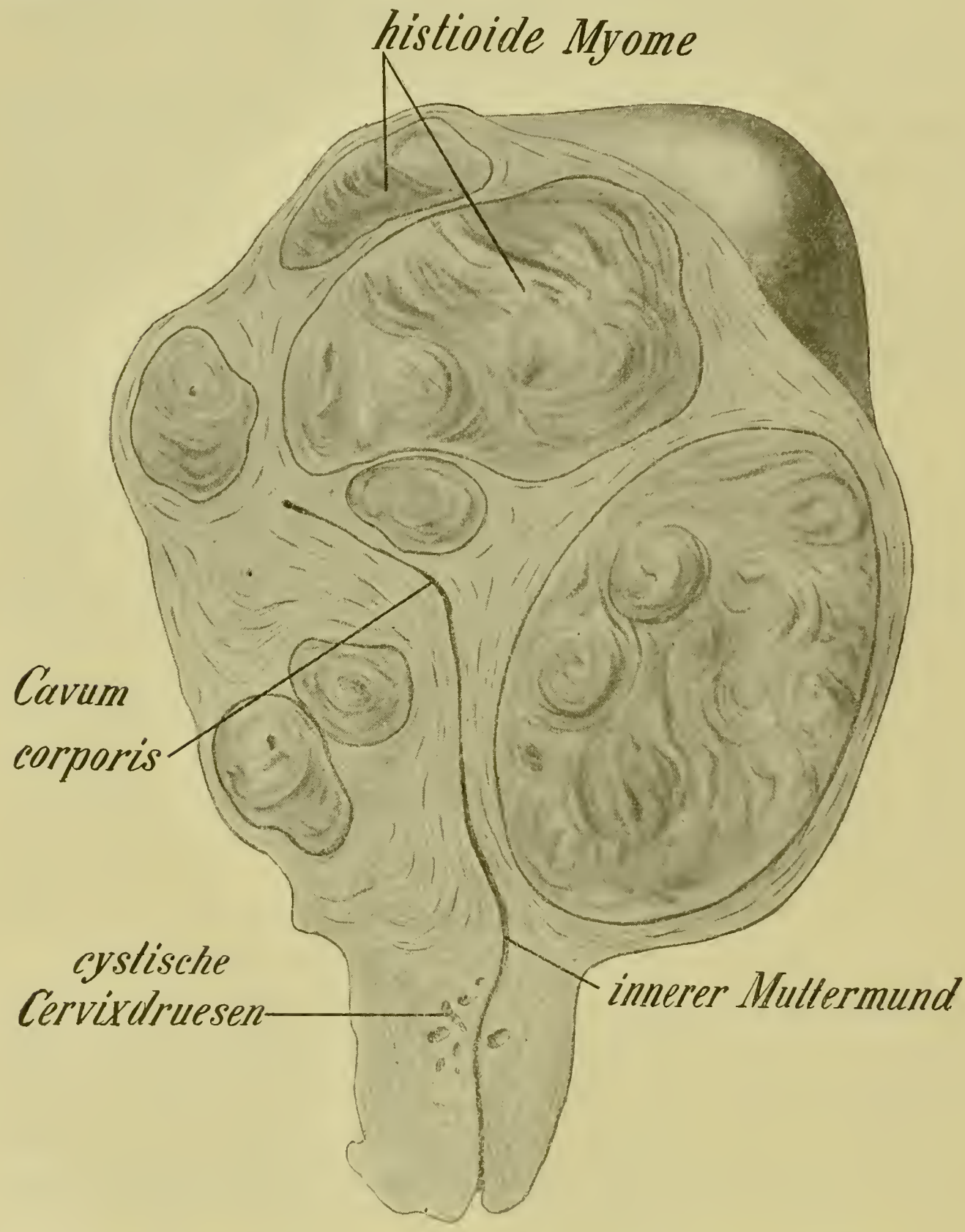

Fig. 5. Multiple intraparietale Fibroide. Medianschnitt. Fall Kl. operirt 22. Jannar 1898, entlassen 12. Februar 1898.

In den vorher beschriebenen 4 Fällen dagegen liegen Adenomyome vor und zwar mit Rücksicht auf ihre offenbare Beziehung zur Mucosa corporis, mit der sie in ganzer Oberflächenbreite zusammenhängen, schleimhäutige Adenomyome.

Bei aller sonstigen Uebereinstimmung besteht eine weitgehende Verschiedenheit in der Localisation. Das eine Mal (Fall 1) hat die Mucosa corporis in ihrer ganzen Ausdehnung das Adenomyom geliefert, das Cavum corporis zieht, auf einen schmalen centralen Spalt reducirt, durch die mantelförmige Tumormasse hindurch, die bei ihrer centrifugalen Ausbreitung rings gleichmässig nicht mehr weit von der Serosa entfernt ist, dabei aber im Ganzen im Dorsum uteri ersichtlich kräftiger ausgebildet ist, als in der Ventralwand. In den drei anderen Fällen liegt umschriebene, d. h. auf einen bestimmten Mucosabezirk begrenzte Adenomyombildung vor: das eine Mal (Fall 3, der sich zugleich mit Kugelmyom der Vorderwand und kleinen Tubenadenomyomen combinirt) nimmt die Geschwulst die ganze Ventralseite des Fundus ein, das andere Mal (Fall 4) die Dorsalseite und das dritte Mal (Fall 2) die Ventralseite des rechten Tubenwinkels. Man berücksichtige dazu noch den Sitz der schleimhäutigen Uterus-Adenomyome bei v. Recklinghausen (l. c. S. 229): centrale Schichten der Ventralwand, und bei v. Lockstädt (l. c. Fall 5): Dorsalwand, Fundus und diesem zunächst gelegener Theil der Ventralwand; ferner (Fall 7) Stratum subserosum und vasculosum des gesammten Myometriums; Ausläufer dringen bis zur Serosa und in die Tubenecken; einer endigt in einem kirschgrossen subserösen Fundusadenomyom (S. 13, 25), ein anderer in einem erbsengrossen am uterinen Ende der rechten Tube (S. 15); die Hauptmasse der Adenomyome befindet sich in beiden Fällen auf der Dorsalseite und im Fundus des Uterus (S. 25). Diese drei Beobachtungen grosser schleimhäutiger Adenomyome in Verbindung mit unsern vier Fällen führen mich zu dem Schluss:

Die von der Uteruskörperschleimhaut ausgehenden und mit ihr breit zusammenhängenden (postfötal entstandenen) Adenomyome können sowohl von der gesammten Mucosa corporis als auch von einem beliebigen mehr oder weniger umschriebenen Bezirk derselben ihren Ausgang nehmen, ohne dass bisher ein Prädilectionssitz festzustellen wäre. Bei ihrem centrifugal in die Uteruswand gerichteten Wachsthum zeigen sowohl die Tumoren in den verschiedenen Fällen als auch einzelne Abschnitte desselben Tumors erhebliche Verschiedenheiten: Ausläufer können bis unter die Serosa, bis in die Pars uterina tubae, wohl selbst bis ins Ligamentum latum vordringen.

Allerdings sind peripherisch gelegene schleimhäutige Adenomyome des Uterus nicht stets nur Ausläufer postfötal entstandener primär central entwickelter Geschwulstmassen. Es giebt — und damit komme ich auf einen weiteren Punkt —:

II.

Fötale Absprengungen von Schleimhautkeimen der Uterusmucosa — Epithel und Bindegewebe — in die Uteruswand hinein.

Dass letztere bei Föten und Neugeborenen zu finden sind, hat R. Meyer[1]) nachgewiesen, wenn aus diesem Befunde ja allerdings auch, was der Autor selbst anerkennt (S. 328), nicht nothwendigerweise ihre Fähigkeit zur Production von Adenomyomen folgt.

Wir selbst können nun weiter gehen. L. Pick[2]) hat gezeigt, dass auch bei Erwachsenen versprengte Drüsen des Endometrium corporis sich tief im Myometrium — und zwar selbst in den alleräussersten Schichten ganz subserös — nachweisen lassen und dass sich zweitens um solche embryonal verlagerten Abschnitte und Theilchen des Müller'schen Ganges thatsächlich eine myomatöse Proliferation entwickeln kann, dass also schleimhäutige Adenomyome fötaler Abkunft, die selbst primär subserös liegen können, sicher existiren. Irgend eine Verbindung dieser mit der Mucosa corporis besteht naturgemäss nicht oder nicht mehr.

L. Pick geht bei diesem Nachweis von folgenden Beobachtungen aus:

Bekanntlich ist das Stroma der normalen Mucosa corporis uteri ein sogenanntes cytogenes Gewebe, d. h. ein an kleinen Rund- und Spindelzellen überaus reiches Bindegewebe, dessen Zwischensubstanz aus feinsten reticulirten Fasern sich zusammensetzt. Dagegen fehlt diese Art Grundsubstanz sowohl der Urniere selbst wie ihren physiologischen postfötalen Resten, Ep- und Paroophoron. Ebenso wird cytogenes Bindegewebe, wie v. Recklinghausen gezeigt hat (vergl. z. B. l. c. S. 170/171), auch in den paroophoralen Adenomyomen vermisst, solange die Wucherung der Urnierenschläuche sich in geringen Grenzen hält, so lange sich die „zerstreute Ordnung" der Adenome findet. Sobald dagegen aus den Urnierencanälchen in reichlicherer Proliferation adenomatöse Systeme, „geschlossene Ordnungen" hervorgehen, dann tritt ganz gesetzmässig in ihrer Begleitung auch cytogenes Bindegewebe auf, und zwar nicht nur in den Adenomyomen des Uterus, wie v. Recklinghausen (S. 171) hervorhebt, sondern — das hat L. Pick (b, c) bewiesen —, auch an beliebiger Stelle der weiblichen Genitalien, sobald dort umfänglichere adenomatöse Bildungen von Urnierenepithelien ihren Ausgang nehmen. Mit anderen Worten: das Auftreten cytogenen Bindegewebes als Stroma für Urnierenepithelien ist nicht eine

---

[1]) R. Meyer, Ueber die Genese der Cystadenome und Adenomyome des Uterus. Zeitschr. f. Geburtsh. u. Gynäkol. Bd. 37, S. 327 ff., 1897.

[2]) L. Pick, d.

Function der Localisation (z. B. im Uterus), sondern lediglich abhängig von der Stärke der Wucherung, d. h. der Intensität der Adenombildung. Und umgekehrt: treffen wir irgendwo am weiblichen Genitalapparat isolirte Epithelschläuche, für die die Frage: Urnierenreste oder fötale Absprengung vom Müller'schen Gange? offen ist, so haben wir in der Anwesenheit einer cytogenen Bindegewebshülle ein ganz sicheres positives Reagens für ihren Ursprung vom Müller'schen Gang oder genauer von dem der Mucosa corporis uteri entsprechenden Abschnitt desselben.

Darum sind in dem Falle, den ich Ihnen nun zeige, die isolirten und in cytogener Grundmasse eingebetteten Epithelschläuche, die ganz subserös am Uterusdorsum liegen, nichts Anderes als embryonal verirrte Absprengungen der Corpusschleimhaut, darum sind die hier und da aus diesen entstandenen kleinsten Adenomyome schleimhäutige.

6. Fall Str.

(J.-No. 4973; operirt 8. Mai 1897, entlassen 5. Juni 1897.)

45jährige 3 par., 1 ab., verheirathet. Vor 11 Monaten cessirten die Menses 2—3 Monate. Danach andauernde Blutungen mit geringen Remissionen. Patientin war mit innerlichen Mitteln, Aetzung, Auskratzung erfolglos behandelt. Sie ist in den letzten Wochen ausserordentlich von Kräften gekommen, klagt über beständige Schmerzen im Unterleib und besonders über Schwäche in den Beinen.

Status: Patientin sieht sehr anämisch aus. Scheide mittelweit, Portio breit, mit altem Einriss. Starke Blutung aus dem Muttermund. Uterus gross, anteflectirt. Links Ovarium tastbar.

Diagnose: Hyperplasia uteri inflammatoria.

Operation: Typische vaginale Radicaloperation. Circuläre Umschneidung der Portio, Zurückschieben von Blase und Mastdarm, Eröffnung des Douglasischen Raumes und der Excavatio vesico-uterina. Das Hervorwälzen des nicht eröffneten Uterus durch den Peritonealschlitz gelingt mit einiger Mühe. Die linken Anhänge werden leicht mitentwickelt. Versorgung des linken breiten Ligaments durch zwei von oben her angelegte Klemmen. Diese werden jenseits der Anhänge vorgeschoben. Rechts wird zunächst am Uterus geklemmt und abgeschnitten, dann werden die rechten Anhänge besonders entwickelt, wie links versorgt. Centraler Mulldrain, glatter Verlauf, dauernde Heilung.

Sie sehen hier den exstirpirten Uterus sammt den Anhängen. Die „Sectio mediana anterior" rührt von der pathologisch-anatomischen Untersuchung her. Beide Adnexa sind atrophisch, zeigen Verwachsungsreste. Der Uterus dagegen ist gross und dick, 10 cm lang, die Tubeninsertionen sind $6^1/_2$ cm von einander entfernt. Cervix $2^3/_4$ cm lang, Schleimhaut glatt, Myometrium cervicis 13 mm dick; Cavum corporis $4^3/_4$ cm lang, von gerötheter, im unteren Theil atrophischer, im oberen Theil verdickter, leicht zottiger Schleimhaut ausgekleidet. Myometrium corporis weich, saftig, 2,5 cm dick.

Perimetrium ziemlich stark verdickt, im Ganzen glatt, längs des Uterusdorsum vom Fundus bis zum Niveau des inneren Muttermundes mit leistenförmigen Verdickungen, Adhäsionsresten in Form von kleinen Strängen und Fetzen besetzt, in diesem Bezirk besonders stark geröthet. Da und dort tauchen hier einige miliare und submiliare, bläulich schimmernde Cystchen auf wie kleine Schrotkörner. Sonst ist, worauf ich noch besonders hinweise, irgend eine andere Anomalie an der Uterusoberfläche nicht vorhanden, keine Tumorbildung oder überhaupt keine Veränderung des Uteruscontours.

Sie haben hier einen sehr grossen mikroskopischen Schnitt, der durch die ganze Wand des Corpus in horizontaler Richtung gelegt sind. Man trifft ein chronisch-entzündetes hyperplastisches Endometrium, von zahlreichen Blutungen durchsetzt, ein sehr dickes, ziemlich bindegewebsreiches Myometrium, ganz frei von Drüsen oder irgendwelchen Epithelinclusionen. An der Oberfläche, unter dem verdickten injicirten und mit fibrösen Auswüchsen von verschiedener Mächtigkeit versehenen Perimetrium findet sich eine deutliche Differenzirung des Myometriums. Man erkennt hier ein subseröses Stratum longitudinaler Muskelbündel, das von feinen sagittalen in der Horizontal(Schnitt-)ebene liegenden muskulösen Septen abgetheilt ist, und unterhalb desselben gelegen ein wesentlich circuläres Stratum (Kreitzer's[1]) Stratum subserosum und Stratum supravasculare). Wesentlich in dem ersteren sind nun — nicht reichlich und in grossen Abständen — isolirte, von einschichtigen Cylinderzellen (stellenweise flimmernd) gebildete, theilweise etwas aufgeweitete Epithelschläuche eingebettet, umgeben von Scheiden typischen lymphadenoiden Bindegewebes. Letzteres ist stellenweise stark durchblutet, fehlt aber — von einigen mehr in der Tiefe, im circulären Stratum supravasculare stehenden Formen abgesehen — nirgends. Die Continuität des Muskellagers ist durch diese Gebilde einfach unterbrochen, eine bestimmte Beziehung zwischen beiden besteht nicht.

An einzelnen Drüsen ist eine Verästelung eingetreten. Es haben sich wesentlich centripetal d. h. nach dem Cavum gerichtete Ausstülpungen gebildet, und diesen folgt nicht nur die cytogene Grundmasse, sondern hier ist es auch zu einer Wucherung und Verdichtung des umgebenden Muskelgewebes des Longitudinalstratums gekommen. Indem dabei gleichzeitig die Muskelfascikel dieser Schicht in eigenartiger Weise sich richten — diese Verhältnisse sind

---

[1]) R. Kreitzer, Anatomische Untersuchungen über die Muskulatur der nicht schwangeren Gebärmutter. Landzert's Beitr. z. Anatomie und Histologie. St. Petersburg, 1872.

ausführlicher in der genannten Publication L. Pick's besprochen — haben sich mikroskopisch sehr augenfällig hervortretende kleinste Adenomyome gebildet. Die Geschwülstchen stellen sich als knotige Auftreibungen des Stratum subserosum dar und werden centralwärts durch das vorgetriebene Stratum supravasculare circulär begrenzt. Sie sehen Beides unter den aufgestellten Mikroskopen, sowohl die isolirten Drüsenschläuche unter dem Bauchfell mit ihrem cytogenen Grundgewebe, wie die miliaren Adenomyome.

Sie haben also hier am Dorsum eines makroskopisch-tumorfreien und in seiner allgemeinen Form unveränderten Uterus isolirte zerstreute subseröse Drüsen, die mit der Schleimhaut ohne anatomischen Zusammenhang sind. Diese Drüsen stecken in Scheiden cytogenen Bindegewebes. Somit sind sie embryonal verschleppte Theile der Mucosa corporis. Zu zunehmender Verästelung gesellt sich myomatöse Wucherung des einbettenden Muskelgewebes.

Somit ist die Fähigkeit der embryonal unter die Serosa verlagerten Epithelien des Müller'schen Ganges zur Erzeugung von Adenomyomen unmittelbar bewiesen, die kleinen subserösen Adenomyome sind mit Sicherheit schleimhäutige.

Es kann übrigens, wie sich schon jetzt sagen lässt, eine fötale Transposition von Corpusdrüsen auch an die Uterusvorderfläche, wie wohl überhaupt an eine beliebige Stelle des Corpus erfolgen, und es dürften auch schleimhäutige Adenomyome fötaler Abstammung eine Prädilectionsstelle kaum besitzen.

Jedenfalls wäre es je nach der Anwesenheit oder Abwesenheit einbettenden cytogenen Gewebes bei versprengten Epithelbildungen am Uterus oder uterinen Adenomyomen mit zerstreuter Ordnung leicht zu entscheiden, ob die Epithelien Derivate des Müller'schen Ganges oder Wolff'schen Körpers darstellen — wenn nicht um verlagerte Epithelzellen der Mucosa corporis gelegentlich auch der lymphadenoide Mantel fehlen würde. Stossen wir doch auch in dem eben beschriebenen Falle im supravasculären Stratum des Myometriums auf einzelne Drüsen, die nackt im Muskelgewebe liegen! Daraus folgt unmittelbar, dass für alle die Fälle, wo isolirte Epithelschläuche in der Uterus- (und Tuben-)wand nicht etwa unmittelbar mit dem Gartner'schen Gang zusammenhängen oder specifische Urnierenstructuren aufweisen, andererseits aber eine einfache kernarme fibröse Hülle oder überhaupt keine besondere bindegewebige Tunica besitzen, man an diesen anatomisch indifferenten Formen zu einer bestimmten genetischen Diagnose bezüglich ihrer Abstammung vom Wolff'schen Körper oder Müller'schen Gang nicht kommen kann.

Diese Schwierigkeiten illustrirt in ausgezeichneter Weise der folgende Fall:

7. Fall W.

(J.-No. 6089; operirt 7. Februar 1899, entlassen 25. Februar 1899).

47jährige 1par., verheirathet. Patientin leidet an hochgradigen Senkungsbeschwerden, Drängen nach unten etc. Unterleibsschmerzen, Blutungen, Ausfluss. Pessarbehandlung erfolglos.

Status: Scheide weit, Uterus in toto descendirt. Portio sehr breit und dick. Vordere Lippe rüsselartig verlängert. Ebenso ist das Cavum des nach hinten gelagerten sehr dicken und ziemlich vergrösserten Uterus im Ganzen verlängert (8,5 cm). Adnexa nicht zu tasten.

Operation (Dr. Th. Landau): Circuläre Umschneidung. Décollement. Plica vesico-uterina und Douglasischer Raum werden eröffnet. Thumim's Hebelklemme an die Basis der Ligamente von unten her angelegt, Durchtrennung der Ligamenta cardinalia. So Mobilisirung des Uterus, der nunmehr unter Höherklettern mit Muzeux's ohne Medianspaltung trotz seiner Vergrösserung entwickelt wird. Die atrophischen Anhänge sind ziemlich leicht hervorzuholen. Versorgung beider Ligamente jenseits der Adnexa mit Thumim's Hebelklemme. Entfernung von Uterus und Anhängen. „Bordure" der hinteren Scheidenwand und des Peritoneums des Cavum Douglasii mit einigen Catgutnähten. Centraler Mulldrain. Glatter Verlauf, dauernde Heilung.

Die Anhänge des exstirpirten Uterus, die ich Ihnen hier demonstrire, sind beiderseits atrophisch, der Uterus selbst aber gross und dick. Die Tubenansätze sind 6 cm von einander entfernt und der Fundus ist plan, weil vorn am rechten Tubenwinkel durch ein intraparietales kirschgrosses histioides Myom die Rundung abgeflacht wird. Die grösste Dicke des Corpus beträgt 5 cm, die Länge der hinteren Wand 10 cm (3 cm Cervix, 7 cm Corpus), vorn 13 cm, weil hier ein „Col tapiroide" an der vorderen Lippe besteht. Die Schleimhaut ist in Cervix und Cavum geröthet, aber nicht hyperplastisch, das Myometrium im Corpus bis 2,5 cm dick. Das Perimetrium ist derb, geröthet, mit zahlreichen tiefdunkelrothen injicirten feinsten Gefässchen. Hinten oberhalb des Orificium internum etwas nach links, ferner 2 cm über dieser Stelle, drittens an der symmetrischen Stelle rechts und endlich rechts oben am Fundus treten mit gelblich-weisser Farbe auf dem rothen Untergrund vier flache, theils rundliche erbsen- bis bohnengrosse, theils strichförmig-bogige Erhabenheiten hervor, die als umschriebene Verdickungen des Perimetriums imponiren.

Die mikroskopische Untersuchung aber lehrt, dass es sich hier nicht um bindegewebige Callositäten, sondern um kleine, ganz oberflächliche Adenomyome handelt. Ein Schnitt durch einen dieser Tumoren steht dort unter dem Mikroskop, und Sie werden leicht feststellen können, dass da eine kleine Gruppe von rundlichen oder mehr sinuösen, theils sogar makroskopischen Hohlräumen unter dem nicht wesentlich alterirten Bauchfell gelegen ist, von cubischem bis

cylindrischem Epithel ausgekleidet. Sie wird von verdichtetem, aber ganz regellos ziehendem Muskelgewebe umgeben und die einzelnen Epithelformationen besitzen sehr dünne Hüllen aus einem fasrigen, Spindelzellen in nur mässiger Menge führenden Bindegewebe. Sie stellen also in diesem Punkte gerade das Gegenstück zu den an cytogenen Bindegewebshüllen reichen subserösen Epithelformen und kleinen Adenomyomen des vorigen Falles dar, mit denen sie bezüglich ihrer subserösen Lage und ihres Aufbaues aus Epithel- und verdichtetem Muskelgewebe sonst zusammenstimmen. Trotzdem die Epithelbildung hier fast allerwärts sogar eine etwas reichere ist, fast überall direct gruppenförmige Zusammenstellungen der drüsigen und cystoiden Räume bestehen, stossen wir nirgends auf cytogenes Grundgewebe. Darum aber muss auch die genetische Beziehung der Epithelien (Abkömmlinge des Müller'schen Ganges oder der Urniere?) unentschieden bleiben. Denn auf der einen Seite reproduciren die Drüsen und ampullären Räume weder specifische Urnierenformen noch besitzen sie — ganz unregelmässig an der Oberfläche verstreut — irgend eine Beziehung zum Gartner'schen Gang, andererseits fehlt das die Abstammung vom Müller'schen Gang erweisende charakteristische lymphadenoide Gewebe.

III.

Ich komme nun zu einem dritten Punkte, zur Aufstellung derjenigen Adenomyomgruppen, um die sich das von v. Recklinghausen abgesteckte Adenomyomgebiet erweitert hat.

A. Was zunächst die Tube und den Uterus anlangt, so giebt es:

a) auch an der Tube, wie v. Lockstaedt (l. c. S. 15, 28) gezeigt hat, schleimhäutige Adenomyome. Wahrscheinlich theilen sich auch in ihre Entstehung wie am Uterus postfötale Mucosawucherung und fötale Epithelverlagerung. v. Lockstaedt nimmt ausschliesslich Letzteres an (S. 28).

b) Einen weiteren wohlumschriebenen Typus bilden die in einer aus meiner Klinik hervorgegangenen Arbeit[1]) zuerst als eine besondere Species erwiesenen voluminösen subserösen paroophoralen Adenomyome des Corpus uteri und die voluminösen iuxtauterinen paroophoralen Adenomyome.[2]) Noch

[1]) L. Pick. a.

[2]) Vergl. auch den von Breus in: Ueber wahre Epithel führende Cystenbildung in Uterusmyomen, Leipzig und Wien, 1894, beschriebenen Tumor I.

ganz neuerdings ist wieder ein hier einzureihender Fall durch L. Aschoff aus dem Göttinger pathologisch-anatomischen Institut[1]) bekannt gegeben worden.

Die Geschwülste dieser Gruppe besitzen eine praktisch besonders hohe Bedeutung. Denn nicht nur die grossen iuxtauterinen Adenomyome, sei es, dass sie autochthon im breiten Ligament entstanden oder secundär dorthin aus dem Uterus herausgeschoben sind, können isolirt entwickelt und ausgeschnitten werden, sondern auch bei den voluminösen subserösen Adenomyomen kann trotz des diffusen Uebergangs ihrer Basis in das Uterusfleisch unter Umständen conservativ vorgegangen werden. Ich komme auf diesen Punkt noch im klinischen Theil meiner Ausführungen zurück. So habe ich auch dieses höchst merkwürdige paroophorale Adenomyom, das ich Ihnen hier in natura und auf einer Abbildung (Fig. 6) zeige, durch isolirte Abtragung vom Uterusfundus einer 41 jährigen Frau gewonnen.

8. Fall D.

(J.-No. 2677, operirt 6. Mai 1893, entlassen 8. Juni 1893).

41 jährige 0 par., 0 ab., verheirathet seit 19 Jahren. Besonders in den ersten Jahren der Ehe, aber auch später zuweilen heftige Unterleibsschmerzen in der linken Seite, namentlich nach dem Coitus. Im fünften bis sechsten Jahre der Ehe häufig „rheumatische" Gelenkaffectionen (Kniegelenk), so dass Patientin zeitweise nicht gehen konnte. Seit zwei Jahren verlängern sich die auch vorher nicht ganz regelmässigen Perioden, werden ganz unregelmässig, profus, und sind mit starken krampfartigen Unterleibsschmerzen, namentlich in der linken Seite verbunden, welche in's Kreuz und den linken Oberschenkel ausstrahlen. Fortdauernde Bettlägerigkeit, starke Abmagerung, in der letzten Zeit viel Morphium.

Status: Sehr blasse, elend aussehende Patientin. Unterleib leicht vorgewölbt; man fühlt in der Tiefe eine eigenartig festweiche geschwulstähnliche Resistenz. Scheide von normaler Länge, ziemlich weit. Portio virginal, nach vorn gepresst. Bimanuell fühlt man im kleinen Becken zwei gesonderte Geschwülste. Die eine weit über kindskopfgross, liegt nach rechts und hängt mit dem Gebärmutterkörper innig zusammen, geht in ihn über. Eine andere ca. hühnereigross, liegt links vom Corpus. Beide Tumoren sind zwar einigermaassen distinct zu umgrenzen, doch bietet die genaue Abtastung insofern eine gewisse Schwierigkeit, als sie in dicke schleimige Massen eingebettet zu sein scheinen.

Die Diagnose der grösseren rechtsseitigen Geschwulst schwankt zwischen (cystischem?) uterinem und ovariellem Tumor. Die kleinere links vom Uterus gelegene Geschwulst wird für eine Pyosalpinx gehalten.

Operation: Abdominale Koeliotomie. Ich holte von rechts her aus der Tiefe einen grossen Complex weicher durchsichtiger Tumor-

---

[1]) L. Aschoff, Cystofibrom des Ligamentum rotundum etc. Monatsschrift f. Geburtsh. u. Gynäkol. März 1899, S. 36.

massen von ausgesprochen papillärem Charakter nach oben in die Wunde hinein. Zahlreiche Adhäsionen mit der Beckenwand, den Darmschlingen, zwischen welche sich die Auswüchse überall hineingeschoben haben, werden stumpf durchtrennt. Nach hinten von diesen papillomatösen Massen und medianwärts präsentirt sich eine glasig-schleimige kleinmannsfaustgrosse cystische Geschwulst, welche ich aus adhäsiven Verbindungen mit dem Mesenterium befreien muss, um sie völlig zu entwickeln. Sie ist mit den papillären Complexen innig verbunden, platzt und zerreisst bei dem Hervorholen, hellen schleimig-colloiden Inhalt entleerend.

Nachdem schliesslich mit grosser Mühe der ganze theils cystische, theils papilläre, theils knollige Geschwulstcomplex aus all' seinen Verwachsungen befreit und in die Bauchwand hervorgehebelt ist, sieht man — Sie können die Situation auf der Tafel (Fig. 6) erkennen, welche Uterus und Tumor von rechts her gesehen darstellt —, dass die Tumormasse nach vorn hin von festerer, grobknolliger Beschaffenheit mit der gesammten Uterusseitenkante und rechten Hälfte der Hinterfläche vom Scheitel bis herab zur Gegend des inneren Muttermundes in breitbasigem Zusammenhang steht: sie sitzt hier dem hyperplastischen, vergrösserten Organ nach vorn überhängend kappenartig auf, ist aber dabei vom Gebärmutterdorsum umschrieben genug abgesetzt. Ausserdem sitzt der Uteruswand seitlich und abwärts wie medial und oben von der grossen Tumormasse je ein über pflaumengrosser, ganz dünn gestielter, harter Tumor — es sind gewöhnliche, subseröse Fibroide — auf. Zunächst werden diese Geschwülste abgebunden und abgetrennt. Die grosse Geschwulstmasse wird in der Weise abgetragen, dass die Gefässe an ihrer Basis partieenweise breit umstochen werden. Die myometrale Substanz der Tumorbasis, obschon breit und flächenhaft ausgedehnt, lässt sich dabei wegen ihrer weichen und lockeren Beschaffenheit schliesslich zu einem stielartigen Wundgebiet zusammenziehen. Der Abgang der rechten Anhänge — vergleichen Sie die Tafel — liegt im Tumorbereich: sie müssen im Zusammenhang mit der Tumormasse mit entfernt werden. Auch die linken schwer verwachsenen Anhänge — die Tube ist in einen länglichen, etwas gewundenen Tumor (Pyosalpinx) verwandelt, das Ovarium vergrössert — werden exstirpirt. — Schliesslich werden einige noch blutende Stellen der grossen Wundfläche an der hinteren Uteruswand mit dem Paquelin verschorft. Glatter Verlauf, dauernde Heilung.

In der oben genannten Publication ist eine sehr eingehende Beschreibung der eigenartigen makro- und mikroskopischen Verhältnisse des Tumors gegeben worden, die die Ueberfülle anatomischer Details erschöpfend berücksichtigt. Ich kann hier nur die wesentlichen Punkte im Grossen herausheben.

Das Präparat zeigt zunächst alle die charakteristischen Eigenthümlichkeiten dieser besonderen Species der paroophoralen Adenomyome (l. c. S. 164): Die Zusammensetzung aus einzelnen, zählbaren, untereinander zusammenhängenden Herden in Knollenform. Zwischen letzteren wölben sich Cysten von bedeutendem Umfange hervor, die sich auch vielfach, oft mit sinuösem buchtigen Contour, im Innern der

anscheinend soliden Knollen finden. Auch die feste Grundmasse der knolligen Herde zeigt beträchtliches Wachsthum, und so gewinnt die gesammte Geschwulst einen erheblichen Umfang.

Die Knollengrundsubstanz erscheint makro- und mikroskopisch als typisches Fibromyom mit regelloser Durchflechtung der Muskel-

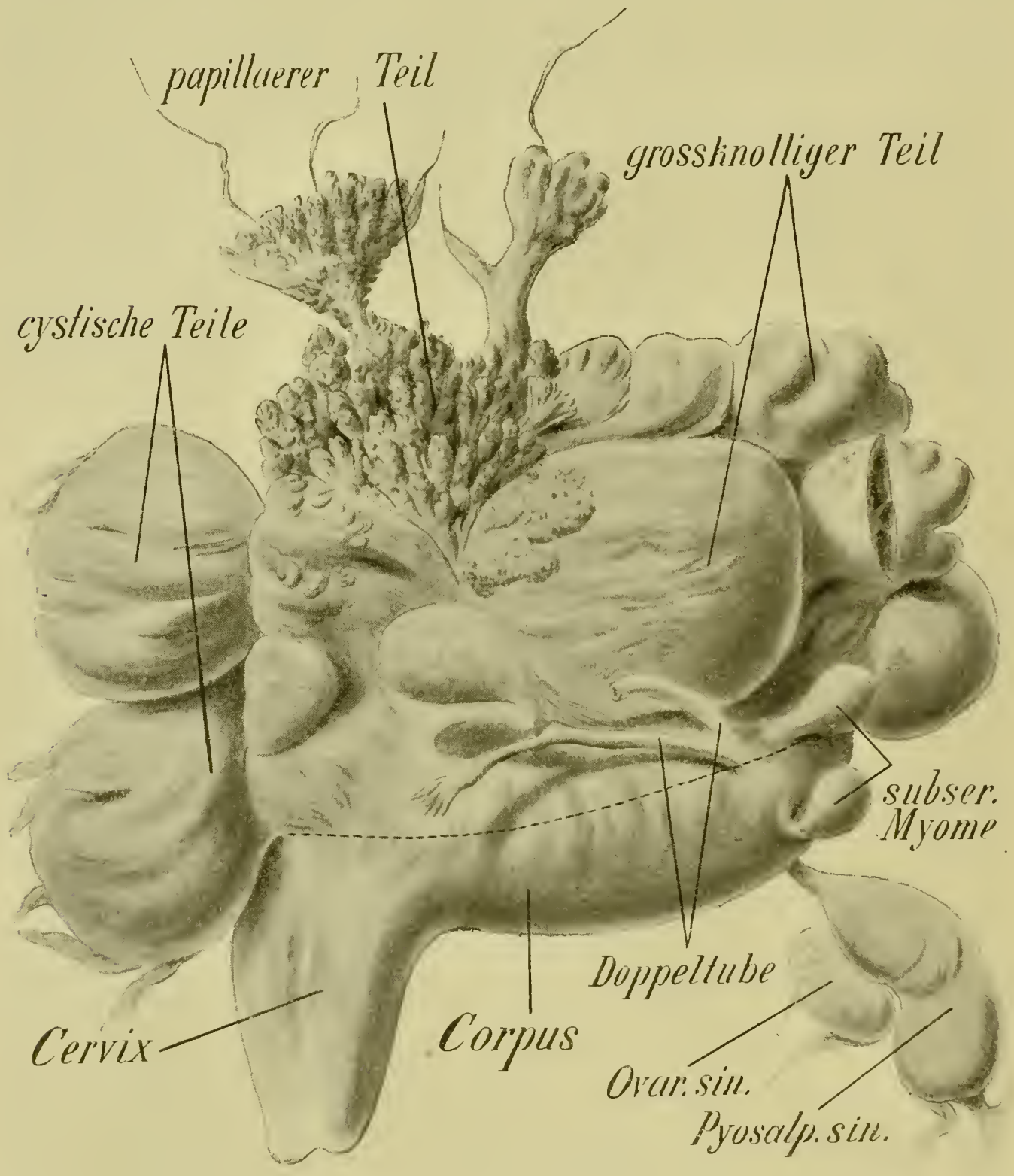

Fig. 6. Adenomyoma psammopapillare paroophorale dorsi corporis uteri, von der rechten Seite gesehen.
Fall D. operirt 6. Mai 1893, entlassen 8. Juni 1893.

bündel, die nirgends eine besondere gesetzmässige oder den Epithelformen folgende Anordnung (Scheidenbildung) besitzen. Grössere mit einander communicirende Adenombildungen, „geschlossene Ordnungen“, die den Aufbau der voluminösen paroophoralen Adeno-

myome v. Recklinghausen's charakterisiren (l. c. S. 106), sind hier spärlich vertreten. Vielmehr finden sich Drüsen und Cysten wesentlich in „zerstreuter Ordnung". Immerhin ist der adenomatöse Geschwulstantheil an einigen Stellen noch kräftig genug entwickelt, und hier treten nun all' die charakteristischen specifischen Urnierenstructuren aufs Schönste hervor: da treffen Sie gewundene Secretionsröhrchen mit Endkolben, Sammelröhrchen, Vereinigungen der Canälchen in kleineren kammförmigen Systemen, zu Epoophorondiminutiven, Endkolbencysten, Schlauch-, Schleifen- und Hauptampullen, die Zusammenfassung der Tubuli durch cytogenes Bindegewebe zu Inseln und Inselschenkeln („Guirlanden").

Ja, hier gelingt es „Pseudoglomeruli" an ihrer physiologischen Stelle, in Endkolbencysten, zu demonstriren (l. c. S. 168) und gerade am Epithel der mit Vorliebe peripherischen, d. h. subserösen Cystchen, die als Analoga der embryonalen „Peritonealtrichter" aufzufassen sind, eine besonders ausgiebige und wohlausgebildete Flimmerung nachzuweisen (l. c. S. 138, 143). In diesen beiden Punkten wird also hier die Lehre v. Recklinghausen's von der Reproduction der Urnierenform in den paroophoralen Adenomyomen in einer sehr bemerkenswerthen Weise ergänzt.

Die anatomischen Unterschiede dieser Species der voluminösen subserösen und iuxtauterinen paroophoralen Adenomyome gegenüber den voluminösen intraparietalen v. Recklinghausen's begründen sich in ihrer peripherischen Localisation. Erstere sind von besonderer Grösse sowohl in den fibromyomatösen wie cystischen Abschnitten, von unregelmässigem regellosen Muskelzug, mit nur spärlichen Rudimenten der „geschlossenen" Ordnung versehen, weil sie ausserhalb der einengenden, zu Contractionen neigenden Uterussubstanz sich entwickeln. Da der Widerstand der Umgebung fehlt, da das neugebildete Muskelgewebe nicht durch eine präformirte Architektur gerichtet wird, so begreift sich die mächtige Myombildung mit irregulärer Durchflechtung der Bündel; die adenomatösen Theile werden überwuchert, zersplittert. Und da ein besonderes Resorptionsvermögen der Geschwulstumgebung ausserhalb des Uterus nicht besteht, so staut sich der Cysteninhalt.

Soviel über die allgemeinen Eigenschaften dieser Adenomyomabart.

Was die besonderen Verhältnisse speciell unseres Falles betrifft, so ist der Tumor ganz der Prädilectionsstelle der paroophoralen Gebärmutteradenomyome entsprechend, am Uterusdorsum und -scheitel entwickelt und gleicht betreffs der concomitirenden Uterushyperplasie und der Entwickelung von Kugelmyomen den entsprechenden Befunden bei voluminösen intraparietalen paroophoralen Adenomyomen. Die Localisation am Uteruskörper überhaupt und der sub-

seröse Sitz lassen sich natürlich gleichfalls im Sinne der Anschauung einer Entstehung aus embryonalen Paroophoroneinschlüssen verwerthen.

Sie sehen dann ferner von der linken Seite stammend eine 9 cm lange keulenförmige verschlossene Eitertube, die in ihrem bleistiftdicken isthmischen Theil zwei bohnengrosse, harte, weisslich-knotige Adenomyome einschliesst und auf der rechten Seite in Verbindung mit dem Geschwulstcomplex einen in seiner ganzen Länge verdoppelten Eileiter. Statt einer Tube haben wir deren zwei, von 6 und 5 cm Länge, die unter spitzem Winkel in einer gemeinsamen Wurzel von 6 mm Länge und 15 mm Breite zusammenstossen. An der oberen von beiden, von der isthmischen Insertion 3 cm entfernt, stösst man bei der mikroskopischen Untersuchung in den äussersten Lagen der Tubenwand auf einen Complex von drei kleinen mit cubischem bis cylindrischem Epithel ausgekleideten drüsigen Hohlräumen, die in kernarmen Faserhüllen stecken. Also „drüsige Herdchen mit bindegewebiger Faserscheide, ein vollkommenes Paradigma in die Tubenwand verpflanzter Urnierencanälchen“ (l. c. S. 186). An den beiderseitigen Anhängen lässt die Verdickung der Serosa mit zahlreichen feineren und derberen strangförmigen Verwachsungsresten noch den ausgebreiteten chronisch-pelviperitonitischen Process erkennen.

Schliesslich komme ich noch auf eine ganz besondere Qualität unseres Tumors, die an einer gutartigen Uterusgeschwulst in dieser Form und histiologischen Zusammensetzung noch niemals beschrieben ist: das ist die in einem bestimmten Bezirk der Oberfläche ausgebildete papilläre Beschaffenheit. Sie erkennen hier am Original wie auf der Abbildung ohne Weiteres die bizarren rundlichen und fädigen oder trommelschlägerartig anschwellenden Auswüchse, die sich in kleinen baumförmigen Complexen vereinigen oder zu grösseren Beeten zusammenschliessen. So kommt ein Aussehen wie bei spitzen Condylomen oder papillären Eierstockstumoren zu Stande. Was nun aber das Sonderbarste ist, der Grundstock dieser von der Serosa überzogenen Complexe von Warzen und Wärzchen ist nicht etwa, wie bei jenen papillären Bildungen, fibröses Bindegewebe, sondern es handelt sich überall um ein richtiges Fibromyom, das in Form directer Ausläufer aus der Oberfläche fibromyomatöser Grundknollen herausgetrieben wird und gelegentlich sogar kleine Cystchen mit schönen Flimmerzellen einschliesst: kurz hier besteht ein papilläres Adenomyom! Solche Cysten können Sie in stärkeren Zottenstämmchen schon makroskopisch unschwer wahrnehmen.

Allerdings ist der rein myomatöse Aufbau nur an den kleinsten Auswüchsen ganz rein ausgesprochen. Da nämlich mit dieser Masseneruption myomatöser Herdchen die Gefässversorgung nicht

gleichen Schritt halten kann, kommt es mit dem Wachsthum der Myomknöspchen zunächst in ihrem Centrum zu Stauung, Oedem. Die Muskelzellen werden aus der Umgebung der centralen Gefässchen gedrängt, unter dem Einfluss des Oedems entsteht ein proliferirendes ödematöses Binde- oder Schleimgewebe[1]) und hilft dem sich aufstauenden Gewebssaft die Muskelbündel auseinanderzutreiben. An den grössten Excrescenzen hat sich die helle Centralsubstanz auf Kosten der musculösen Rinde soweit vergrössert, dass letztere auf einen schmalen Saum reducirt ist und makroskopisch darum hier ein weissliches durchsichtiges Aussehen bestand. Aber diese Differenzirung in einen ödematös-bindegewebigen oder schleimgewebigen Kern und musculösen Mantel findet sich nur an den etwas grösseren Stämmen. An ihren kleinen secundären und tertiären Verästelungen und Auswüchsen findet sich stets wieder rein myomatöse Primärstructur, also papilläres, reines Myom.

Dabei sind ebenso wie in den papillären Eierstocksgeschwülsten hier in den papillären Vegetationen in grossen Mengen kuglig-concentrische Kalkkörner, die bekannten Psammomkörner Virchow's, anzutreffen. Sie lagern namentlich in der sonst structurlosen, offenbar in ihrer Ernährung stark beeinträchtigten Serosa der papillären Auswüchse, gelegentlich aber auch in der hellen Substanz derselben, oder an der Oberfläche der Hauptknollen, ja, selbst in den Drüsenschläuchen.

Somit haben wir unsere Geschwulst als ein Adenomyoma paroophorale psammopapillare zu bezeichnen, wobei ich aber ausdrücklich hervorhebe, dass die „psammopapilläre" Beschaffenheit kein Specificum der voluminösen paroophoralen subserösen Uterusadenomyome, sondern nur einen accidentellen Befund gerade dieses Adenomyoms darstellt und a priori auch für histioide Myome gelegentlich immerhin denkbar ist.

c) Dann möchte ich als eine besondere Gruppe epithelführender Myome diejenigen herausheben, die sich makroskopisch durchaus im typischen Bilde grösserer oder kleinerer histioider Myome darstellen, d. h. scharf begrenzte, abgekapselte enucleirbare ev. gestielte Tumoren von mehr oder weniger kugliger Form bilden, dabei aber ganz vereinzelt mikroskopische drüsige Gänge und Cysten oder selbst makroskopische Cysten enthalten. Hier handelt es sich:

α) Um den rein accidentellen und passiven Einschluss embryonaler epithelialer Absprengungen, sei es vom Wolffschen Körper oder Müller'schen Gang, in histioide Myome. Man findet sie rein zufällig, da im sonstigen Habitus dieser Fibroide

---

[1]) Vgl. L. Pick, Zur Histiogenese und Classification der Gebärmuttersarkome. Arch. f. Gynäk. Bd. 48, Heft 1, 1895.

Nichts veranlasst, nach ihnen zu fahnden. Ein sehr typischer Fall dieser Art ist der Folgende:

9. Fall Schw.

(J.-No. 5990; operirt 6. December 1898, entlassen 31. December 1898.)

47jährige 0par., 0ab., unverheirathet. 1882 wegen Unterleibsentzündung sechs Wochen bettlägerig. Seit vier Jahren bohrende starke Schmerzen in der linken Seite des Leibes, die nach dem linken Bein ausstrahlen, am heftigsten im Stehen und Herumgehen. Krampfartiger Stuhldrang, dysurische Beschwerden. Patientin ist seit Jahren in dauernder ärztlicher Behandlung, ohne Erfolg. Menstruation ziemlich stark; keine Metrorrhagieen.

Status: Magere, blasse Patientin. Cystitis. Scheide eng. Portio virginal, sehr hochstehend. Uteruskörper vergrössert, liegt nach links und vorn und trägt auf seiner linken Seite mehrere harte bucklige Knollen. Die ganze rechte Beckenhälfte ist ausgefüllt von einem harten unbeweglichen Tumor, der sich gegen die Uterussubstanz durch eine schmale Furche absetzt. Adnexa rechts nicht zu tasten, links und hinten vermehrte Resistenz.

Diagnose: Hyperplasia uteri. Multiple Fibroide mit Einkeilung eines subserösen Fibroids im kleinen Becken.

Operation (Dr. Th. Landau): Abdominale Koeliotomie. Bei der Entwickelung des Uterus müssen Verwachsungen mit Darm und Netz gelöst werden. Das Organ ist mit multiplen harten Knollen besetzt, deren grösster hinten oben am Fundus gestielt aufsitzt und im kleinen Becken eingekeilt ist. Die Anhänge sind durch Adhäsionen nach dem Douglasischen Raum gezogen. Erst nachdem sie befreit sind, gelingt die Entwickelung des Uterus samt Tumoren mit Hilfe des Korkziehers. Eröffnung des hinteren Fornix vom Douglasischen Raum her, Entwickelung der Portio durch den Schlitz, circuläre Umschneidung, Ablösung von Blase und Ureteren, Durchbohrung der Plica vesico-uterina unter Bildung eines breiten peritonealen vorderen Lappens. Rasche Durchtrennung beider Ligamente mit Zurücklassung der makroskopisch unveränderten Adnexa; die spritzenden Gefässe werden isolirt gefasst und unterbunden. Fortlaufende Catgutnaht der Peritonealblätter quer von einem Tubenisthmus über die Scheide zum andern. Die Scheidenwundränder bleiben unberücksichtigt. Schluss der Bauchwunde. Bis auf einige cystitische Beschwerden glatter Verlauf. Andauernde Heilung.

Hier ist das durch die Exstirpation gewonnene Präparat. Sie sehen einen 11 cm langen adnexlosen, allgemein hyperplastischen Uterus — aufgeschnitten ist er erst nach der Operation —, der eine grössere Zahl von derben harten kleinkirsch- bis weiberfaustgrossen, theils intraparietalen, allermeist aber subserösen mehr oder weniger gestielten Fibroiden enthält. Die Cervix ist 3 cm lang, ihre Wand nicht wesentlich verdickt, während das Myometrium corporis im Fundus reichlich 2,5 cm misst. Das Endometrium ist gelockert, geröthet, saftig, gewulstet. Das Perimetrium ist allgemein sehr derb, aber glatt. Nur an der Oberfläche des grössten subserösen Tumors,

der mässig breit hinten oben am Scheitel inserirt und genau die Masse 11 : 8 : 6 cm besitzt, trifft man besondere Verdickung der Serosa und reichlichere Adhäsionsreste. Auf der grössten Convexität dieser Geschwulst sehen Sie eine Art narbiger markstückgrosser Depression und in diesem Bereich aufgelagertes Fettgewebe, das von dem adhärenten Netz hier zurückgeblieben ist. Alle irgendwie auffindbaren Tumoren sind durchschnitten und allerwärts besteht das gleiche einförmige Bild des harten Fibromyoms, desmoide filzig durchflochtene weissliche Bündel; an zahlreichen Stellen sind, wie Sie sehen, Stücke für die mikroskopische Controlle herausgeschnitten, die überall ein dem makroskopischen Verhalten entsprechendes Ergebniss hatte. Auch die grösste Geschwulst — Sie sehen hier mehrere Durchschnitte — bietet das nämliche Verhalten bis auf einen ganz umschriebenen, der Depression entsprechenden Bezirk: hier stossen wir $^1/_2$ cm unter dem verdickten Bauchfell in Abständen von je 1 cm auf zwei rundliche erbsengrosse Höhlchen und einen fast bohnengrossen mehr länglich-spaltförmigen Raum, die mit chokoladebrauner Flüssigkeit gefüllt waren und an denen jetzt eine glatte, gelbliche, schleimhautähnliche Auskleidung zu Tage tritt. Nebenher bestehen noch einzelne feinere mehr unregelmässige Spältchen. Im mikroskopischen Bild entsprechen den letzteren einige in die fibromusculäre Grundsubstanz ganz unregelmässig eingesprengte drüsige oder cystische Formationen mit einschichtigem Cylinderepithel. In den grösseren Hohlräumen und Gängen sitzt letzteres auf cytogenem Gewebe, das in unmittelbarer Nachbarschaft des grossen Hauptraums auch noch einige wenige kleinere epitheliale Gänge umschliesst. Flimmerhaare sind nicht ganz deutlich. —

Nun bestehen zwar gerade die grossen subserösen paroophoralen Adenomyome (s. o. III, A, b) auch aus regellos angeordnetem fibromusculären Gewebe, aber das ist auch die einzige Uebereinstimmung, die die vorliegende grosse subseröse myomatöse Geschwulst mit dieser Adenomyomspecies zeigt. Von der Zusammensetzung aus einzelnen Knollen, grösseren Cysten etc., wie sie das Ihnen vorhin demonstrirte subseröse Fundusadenomyom aufwies (s. o. Fall 8), will ich gar nicht sprechen. Ich will nur darauf hinweisen, dass die subserösen paroophoralen Adenomyome, auch wenn sie sich so aus der Uterussubstanz herausheben, dass man sie — wie in unserem Fall — isolirt exstirpiren kann, dennoch den charakteristischen diffusen infiltrirenden Uebergang der echten Adenomyome in das Gebärmutterfleisch nicht vermissen lassen, während Sie hier an dem Fundusmyom an der Basis die Kapsel auf's Deutlichste abgrenzen können, genau wie an allen anderen Fibroiden dieses Uterus. Und so ist auch die Fundusgeschwulst im Grunde genau so ein gewöhn-

liches histioides Fibroid, wie alle anderen Tumoren an diesem Uterus, nur dass sie sich an einer Stelle entwickelt hat, wo gerade embryonal-transponirte Epithelgebilde lagen. Ich möchte diese hier für verlagerte Theile der Mucosa corporis ansprechen. weil trotz ihrer nicht gerade besonderen Reichlichkeit ein kräftiges cytogenes Stroma vorhanden ist (s. o. II); auf der anderen Seite kann ich allerdings nicht unbedingt ausschliessen, dass es sich hier um bereits gewucherte und deswegen mit cytogener Scheide versehene Urnierencanälchen handelt.

Genug, wie dem auch sei, unsere Auffassung von gelegentlicher ganz zufälliger Einverleibung heterotoper Epithelien in histioide Myome gewinnt dadurch besonderen Boden, dass sie mehrfach gerade dann beobachtet wurde (v. Recklinghausen, l. c. S. 185; Fall I, III, IVb), wenn sich histioide Myome mit organoiden combinirten. Einzelne, nicht zu Adenom entwickelte epitheliale Uebereste oder vielleicht sogar kleine Adenocystome oder Adenomyome wurden in das gewöhnliche Fibroid aufgenommen oder mochten sogar die betreffende Stelle zur histioiden Myombildung disponirt haben. Trifft man doch auch gelegentlich umschriebene Kugelmyome im diffusen Adenomyom (v. Lockstaedt, l. c. S. 13 und 40). — Ja, ich will gar nicht leugnen, dass nach der zufälligen Inclusion verlagerter Epithelien in gewöhnliche Myome bei weiterem Wachsthum das Epithel eine gewisse Betheiligung zeigen kann. Wenigstens sind Fälle, wo in Kugelmyomen adenomatöse Inselchen von reichlichen makroskopischen Dimensionen (vergl. R. Meyer, l. c. S. 335: Meyer beschreibt in „gewöhnlichem Fibromyom“ sechs Knoten von etwa Mandelgrösse [Adenocystome von Urnierenabkunft]) gefunden werden, solcher Deutung fähig. Diese „atypischen Adenomyome“ sind so entstanden, dass die fibromyomatöse Wucherung einen formativen Reiz für die accidentell aufgenommenen Epithelien abgiebt,[1]) genau wie umgekehrt in den kleinen paroophoralen oder grösseren schleimhäutigen[2]) Adenomyomen oft genug durch die Proliferation der Drüsen das umgebende Muskelgewebe zu exquisiter Scheidenbildung veranlasst wird.

Wo diese Beziehung sich entwickelt, da entstehen infolge der optischen Eigenschaften der parallel angeordneten dichten Faserzüge asbestglänzende oder moirée-schimmernde Streifen, wie v. Recklinghausen (l. c. S. 177) des Näheren ausführt, oder, wie ich hinzufügen möchte, da bilden sich um cystische Formationen circuläre Muskelringe, die sich um die aufgeweiteten Räume kapsel-

---

[1]) Siehe auch unten sub c, β über die Beziehung zwischen myomatöser und endometritischer Proliferation.

[2]) Vergl. unsere schleimhäutigen Adenomyome, Fall 1 und 3.

artig aneinanderschliessen. Hierfür ein besonders augenfälliges Beispiel:

10. Fall E.

(J.-No. 5679; operirt 25. Juni 1898, entlassen 13. Juli 1898.)

32jährige 0par., 0ab., verheirathet. Seit dem 19. Lebensjahr menstruirt, in letzter Zeit unregelmässig und ziemlich stark. Wiederholte Attaquen von „Unterleibsentzündung". Seit Jahren in fortdauernder ärztlicher Behandlung. Schmerzen in beiden Seiten des Unterleibes, Kreuzschmerzen, „Drängen nach dem Mastdarm". Patientin kann nicht gehen und ist arbeitsunfähig.

Status: Mittelgrosse, magere Frau. Scheide mittelweit, Portio konisch. Uteruskörper gross, anteflectirt, straff fixirt, besonders in der Gegend des inneren Muttermundes. Im hinteren Scheidengewölbe und zu beiden Seiten des Uterus fühlt man derbe, unregelmässig geformte, unbewegliche, etwa apfelgrosse Tumoren, rechts diffus mit der Umgebung verwachsen.

Diagnose: Pyosalpinx duplex, chronisch-adhäsive Pelviperitonitis.

Operation (Dr. Th. Landau): Circuläre Umschneidung der Portio. Zurückschieben von Blase und Ureteren. Douglasischer Raum ist nicht zu eröffnen: hier stösst Operateur auf eine steinharte Schwiele. Sectio mediana anterior. Sehr schwierige Entwicklung des Fundus wegen straffer Fixation. Nunmehr kann das hintere Scheidengewölbe von oben her eröffnet werden. Nach Totalspaltung des Uterus mühsame Auslösung der linken Anhänge: es platzen Theile derselben, und es entleert sich reichlich dicker Eiter; schliesslich kommt eine ziemlich grosse Pyosalpinx zur Entwickelung. Nach dem Douglasischen Raum hin liegt ein kleinerer abgekapselter Abscess, der sich sammt Kapsel isolirt entfernen lässt. Auch von rechts wird eine Eiter entleerende angeschwollene Tube aus derben Verwachsungen hervorgeholt. Nach Freilegung und Stielung aller Theile jederseits Anlegung zweier langer elastischer Klemmen an die Ligamente von oben. Dabei wird das relativ unveränderte linke Ovarium zurückgelassen. Medial von diesem wird durchschnitten und so Uterus und Adnexa entfernt. Centraler Mullstreif. Glatter Verlauf; Klemmen nach 24 Stunden, Tampon am Morgen des fünften Tages entfernt. Dauernde Heilung.

An dem Präparat, das ich Ihnen hier vorlege, sehen Sie zunächst eine 10 cm lange keulenförmige, in der Pars ampullaris hühnereigross aufgetriebene, linksseitige sehr derbe und harte Pyosalpinx und rechts eine gleich lange, gleichmässig verdickte, harte, geschlängelte Tube mit eitriger Durchsetzung der Schleimhaut. Der rechte vergrösserte Eierstock ist stark zerfetzt. An diesen Organen ist der Bauchfellbezug durchweg verdickt und durch zahlreiche derbe Adhäsionsreste rauh. Die gleiche Beschaffenheit zeigt die Serosa des Uterus. Dieser ist median gespalten, 10 cm lang, die Cervix 4½ cm. Das Myometrium cervicis ist 1 cm, das des Corpus im Fundustheil 2 cm dick, sehr derb, das Endometrium nicht wesentlich hyperplastisch.

Unter der Insertion der rechten Tube ist der Abgang des Ligamentum rotundum als eine kammförmige, 18 mm lange Leiste sichtbar. Unmittelbar unterhalb dieser, etwas nach der Medianlinie zu, erhebt sich ein markstückgrosser flacher (am frischen Präparat fluctuirender) kreisrunder Buckel. Auf dem Durchschnitt liegt hier 1 cm unter der Oberfläche mitten in der Vorderwand ohne Verbindung mit dem Endometrium eine leicht sinuöse mit rothbrauner Masse gefüllte, im Ganzen runde Höhle, die rings von sehr dichten Muskellagen von 4—5 mm Dicke concentrisch umschlossen ist. Die im Ganzen kugelrunde Geschwulst hebt sich distinct aus dem unregelmässigen Geflecht des Myometrium heraus, wenngleich die äussersten circulären Bündel des Tumors continuierlich in die Muskelzüge der Uterusfleisches abbiegen, die ganze Umgrenzung dadurch also leicht verwaschen wird. Mikroskopisch besteht die Auskleidung der Höhle aus cubischem bis hochcylindrischem, nicht deutlich flimmerndem Epithel, das theilweis den Muskellagen unmittelbar aufsitzt, theilweis durch schmälere Lagen fibrösen Bindegewebes von ihnen getrennt ist. Das Bindegewebe führt eine mässige Menge runder und länglich ovaler Kerne, an vielen Stellen auch dichte Häufungen grosser braungelber Pigmentzellen. Die Geschwulst ist also ein intraparietales Cystomyom. Ob das Epithel der Cyste Urnieren- oder Corpusschleimhautepithel darstellt, lässt sich nicht sagen; sicher ist nur, dass es bei der Ausbildung der Cyste in ganz exquisiter Weise zur Production einer kugligen concentrisch-lamellären Muskelkapsel von Seiten des einbettenden Myometriums gekommen ist.

β) Es giebt eine bestimmte Art typischer submucöser d. h. abgegrenzter, unter Umständen polypöser Myome, die von dem bedeckenden Endometrium aus durch vielfache Adern schleimhäutigen Gewebes durchwachsen und auf diese Weise zu Adenomyomen werden. Die häufige Combination zwischen submucösen Myomen und „Molluscen“ der anstossenden Schleimhaut wird bereits von Virchow betont[1]); er lässt „durch die partielle Reizung der Schleimhaut einen Theil des anstossenden Uterusparenchyms mitergriffen“ werden; durch den „irritativen, nahezu entzündlichen“ (l. c. S. 118) Vorgang entsteht das Myom. Spätere Autoren[2]) halten umgekehrt das submucöse Myom für das Primäre: es führt zu secundären hyperplastischen Processen am Endometrium. Eine sichere Entscheidung zwischen diesen Theorien kann man füglich

[1]) Virchow, Geschwülste, Bd. 1, S. 241, Fig. 38; Bd. 3, Theil 1, S. 152.

[2]) Vergl. z. B. Schottländer, Ueber drüsige Elemente in Fibromyomen des Uterus. Zeitschr. f. Geburtsh. u. Gynäkol. Bd. 27, S. 321 ff. 1893.

nicht treffen. Ein Zusammenhang zwischen beiden Vorgängen ist dagegen wohl zweifellos. Zieht man ausserdem die individuell schwankende, nicht ganz gleichmässige Begrenzung des Endometriums gegen das Myometrium in Betracht — bekanntlich strahlen auch von normaler Uterusschleimhaut, der eine Submucosa fehlt, mehr oder weniger weit Ausläufer in die oberflächlichsten Muskellagen —, so scheint es verständlich, dass bei der Wucherung eines bestimmten Muskel-Schleimhautbereichs die beiden Proliferationsproducte, das myomatöse und das endometrische, einander durchdringen, sich disseciren.

Mustern Sie hier diesen Tumor:

II. Fall. Adenomyomatöser Corpuspolyp.

(Präparat No. 865b der mikroskopischen Sammlung vom 15. October 1897.)

Er stammt von einer jungen, an monatelangen Blutungen leidenden Frau und präsentirte sich in Gestalt einer ziemlich harten Geschwulst, die aus dem etwas vergrösserten Corpus uteri heraus in die Cervix getreten war. Durch Herabziehen kam man an den Stiel, nach dessen Unterbindung der Tumor abgeschnitten wurde. Eine gleichzeitige Ausschabung brachte sehr reichliche Massen heraus, deren mikroskopische Untersuchung das typische Bild der Endometritis hyperplastica glandularis ergab. Von dem Polypen ist die eine Hälfte in Schnitte zerlegt, die andere sehen Sie hier. Er bildet eine 3 cm lange, 1,2—1,5 cm breite, keulenförmige Geschwulst, die an der Oberfläche von glatter Schleimhaut überzogen ist und auf dem Durchschnitt (am Alkoholpräparat) zwischen unregelmässig verflochtenen graulichen Balken miliare bis linsengrosse, weisslich-homogene Inselchen erkennen lässt. Diese schliessen feine, punktförmige Grübchen oder millimeterlange Spältchen ein. Das mikroskopische Durchschnittsbild lehrt, dass die Grundsubstanz des Tumors eine myomatöse, mit geringem Bindegewebsgehalt, ist. Rings um die Oberfläche zieht die Mucosa corporis, die zwar nicht besonders verdickt, aber sehr reich an rundlichen oder sinuösen cystischen und geschlängelten glandulären Formen ist. Von der Mucosa strahlen allerseits in die myomatöse Grundmasse drüsige Züge aderförmig hinein. Das cytogene Bindegewebe folgt überall; nur wo mehr isolirte Formen sich vorschieben, liegen diese nackt zwischen den Muskelbündeln. Also: polypöses Fibromyom des Corpus uteri von den direkten Ausläufern der chronisch-entzündlich veränderten Schleimhautdecke durchzogen.

B. Nicht allein am Fruchthalter und Eileiter, sondern auch an anderen Stellen des weiblichen Genitalapparates giebt es Adenomyome. Ich nenne:

a) die Adenomyome des runden Mutterbandes, die sich in solche α) der Leistenbeuge oder Leistengegend (präinguinale Adenomyome des Ligamentum rotundum), β) des Leistenkanals (inguinale Adenomyome des Ligamentum rotundum) und γ) der intrapelvinen Strecke (intrapelvine Adenomyome des Ligamentum rotundum) noch weiter unterscheiden lassen;

b) die Adenomyome des hinteren Scheidengewölbes.

Ganz sichere Fälle der Kategorie a, β und γ sind bisher nicht bekannt, wohl aber eine etwas grössere Zahl der anderen beiden Gruppen a, α und b[1]).

Es sind das (vgl. L. Pick, b, S. 485) wallnuss- bis pflaumengrosse, harte Geschwülste, die wie die Gebärmutter- und Tubenadenomyome diffus in ihre Umgebung übergehen.

Die präinguinalen Adenomyome sind mit dem Ende des Ligamentum rotundum entweder mehr oder weniger deutlich verbunden, oder der Zusammenhang hat sich überhaupt gelöst; nichtsdestoweniger besassen sie primäre Verbindung mit dem Ligamentum teres. Sie können sich bis in den oberen Theil der grossen Labie vorschieben.

Die Adenomyome des Laquear vaginae — wenigstens in allen bisher bekannten Fällen — sitzen im hinteren Scheidengewölbe. Sie treten als buckelartige Knoten aus der Fornixmuskulatur in das paravaginale Zellgewebe heraus oder stielen sich polypös ins Scheidenlumen. Tumoren beider Klassen combiniren sich gelegentlich[2]).

Der makroskopische Durchschnitt zeigt die faserig-bündlige Zeichnung des gewöhnlichen Fibroids, in der aber hier kleine gelbe oder braune Pigmentfleckchen oder feine regelmässige oder irreguläre Spalten und Cystchen auffallen. Zuweilen sitzen diese in besonderen etwas umfänglicheren, weisslichen, inselartigen Einsprengungen.

Mikroskopisch besteht die Grundsubstanz im wesentlichen aus regellosem Fibromyomgewebe. Die schon makroskopisch auffälligen fremdartigen Einschlüsse sind drüsige und cystische Formationen, mit meist cylindrischem, zuweilen flimmerndem Epithel. Sie treten entweder in dichterer Häufung, geschlossen, oder aber mehr zerstreut und dann oft kleincystisch auf. Im ersteren Falle sind sie von cytogener Grundsubstanz begleitet, im letzteren führen sie kernarme, faserige Scheiden oder liegen direkt im Fibromyomgewebe.

---

[1]) Bezüglich a, α und b vergl. L. Pick und L. Aschoff, l. c.

[2]) Beobachtung von Pfannenstiel, Ueber die Adenomyome des Genitalstranges. Verhandlungen der Deutschen Gesellschaft für Gynäkologie 1897, S. 195 ff.

Der makroskopischen gelben und braunen Sprenkelung entsprechen mikroskopisch Hämorrhagieen und intra- oder extracellulare Pigmentanhäufungen, die sowohl im Fibromyomgewebe, wie innerhalb der Epithelbildungen und ihres bindegewebigen Stromas gelagert sind. Bei den Adenomyomen des hinteren Fornix scheinen regelmässig in der überdeckenden Scheidenschleimhaut echte Scheidendrüsen, Retentionscysten oder sogar adenomatöse Wucherungen derselben, vorzukommen.

Diese beiden Species der Adenomyome, die der Leistengegend und des hinteren Fornix, sind von einer ganz besonderen Bedeutung für die Lehre v. Recklinghausen's vom paroophoralen Adenomyom. Denn ihre Epithelien stammen ohne Zweifel von embryonal verlagerten Urnierencanälchen. Wenn Sie nochmal einen Blick auf die Eingangs demonstrirten Schemata (Fig. 1 u. 2) werfen, so erkennen Sie unmittelbar

1. dass das Urnierenleistenband, das mit dem unteren Pol der Urniere allerengste, mit dem Müller'schen Gang nur rein äusserliche Verbindung besitzt, analog dem Transport der Epididymis beim Descensus testiculorum durch das Gubernaculum Hunteri, auch beim Weibe Urnierencanälchen, insbesondere des distalen (paroophoralen) Abschnittes hinab bis zur Leistenbeuge oder zum obersten Theil der grossen Labie führen kann und

2. dass, wenn der Wolff'sche Körper einmal abnorm weit gegen das hintere Körperende (den Sinus urogenitalis) hinabreicht oder der zum Sinus urogenitalis herabwachsende Müller'sche Gang auf abnorm lange persistirende distale Canälchen der Urniere stösst, paroophorale oder diesen äquivalente Abschnitte der Urniere so gut wie in das Uterusdorsum auch in die Dorsalwand der späteren Scheide leicht aufgenommen werden[1]). Die fornicalen Adenomyome sind in der That dementsprechend bisher jedesmal typisch im hinteren Fornix gefunden worden.

Für die Epithelien in den Adenomyomen der Leistengegend

---

[1]) Dass der „wurzelförmige" cervicale Drüsenanhang des Wolff'schen Ganges, der gelegentlich auch noch über die Cervix hinaus sich nach abwärts auf die Scheide erstreckt, mit dem Blinddärmchen des Wolff'schen Körpers, den Urnierencanälchen, Nichts zu thun hat, ist von L. Pick, l. c. S. 491—495, ausführlich besprochen worden. Er bildet das Analogon der männlichen Samenblasen und unterscheidet sich von den Urnierencanälchen genau so, wie die Samenblase des Mannes von Epi- und Paradidymis. Kleine, von ihm ausgehende Adenocystome und Adenomyome, die sogar auch cytogenes Bindegewebe führen können, sind also nicht etwa mit paroophoralen Adenomyomen auf eine Stufe zu stellen, geschweige denn, dass im cervicalen Drüsenanhang die Keime der uterinen paroophoralen Adenomyome v. Recklinghausen's gegeben wären.

ist der Transport derselben von der Urniere her durch das Ligamentum teres uteri sogar von dem Hauptgegner der paroophoralen Abstammung der Uterus- und Tubenadenomyome, von Kossmann (l. c. S. 373), ausdrücklich anerkannt. Bei den Drüsenformen der Adenomyome des hinteren Fornix konnten wir selbst den zwingenden Beweis für ihre Urnierenabstammung erbringen und zwar durch den histiologischen Aufbau der drüsigen Bildungen.

Unser hierhergehöriger Fall[1]) ist folgender:

12. Fall J.

J.-No. 5568, operirt 29. April 1898, entlassen 16. Mai 1898).

31 jährige 3 par., 0 ab., verheirathet. Seit 1 Jahr wegen Unterleibsbeschwerden in Behandlung. Seit ½ Jahr haselnussgrosser Tumor im hinteren Scheidengewölbe, der sich seitdem stetig vergrössert hat, so dass die Exstirpation der (malignen?) Neubildung empfohlen wird.

Status: Scheide von mittlerer Weite, Portio kurz, breit. Uterus normal gross, anteflectirt. Im hinteren Scheidengewölbe eine pflaumengrosse Geschwulst, sehr resistent, wenig beweglich, von äusserlich intacter aber nicht verschieblicher Schleimhaut überzogen.

Operation (Dr. Th. Landau): Nach Anhaken und Herabziehen der Portio Umschneidung der Geschwulstoberfläche. Stumpfe, ziemlich mühsame Auslösung des Tumors und Excision sammt der deckenden Schleimhaut. In der Tiefe der Wunde kommt das an einer kleinen Stelle eröffnete Bauchfell der Excavatio Douglasii in Sicht. Es wird mit einigen Catgutsuturen vereinigt, die Wundhöhle mit Gaze drainirt. Glatter Verlauf. Dauerndes Wohlbefinden.

Die ausgeschnittene derbe Geschwulst, von der die eine Hälfte für die mikroskopische Untersuchung verwendet ist, hat die Dimensionen 23 : 15 : 15 mm, zeigt auf der einen Seite einen glatten Schleimhautbezug und auf der anderen Reste paravaginalen Fettgewebes bei etwas diffuser Abgrenzung gegen letzteres. Der Tumordurchschnitt bietet eine grauliche, leicht gefaserte Grundsubstanz mit rothbraunen und orangegelben Pigmentirungen und weisslichen netzförmigen Aederungen, die oft von punkt- und kerbenförmigen feinen Grübchen durchbrochen sind.

Bei der mikroskopischen Untersuchung ergiebt sich, dass die Mucosa vaginae an einzelnen Stellen echte Drüsen führt, dass sie im übrigen aber dem makroskopischen Verhalten entsprechend, gegen den Tumor hin sich gut abgrenzt. Dieser stellt sich als eine knotig-kugelige Verdickung oder Anschwellung des Scheidenmuskelrohres dar, mit etwas welliger Grenzlinie gegen das paravaginale Binde- (Fett-) gewebe hin, und ist dieser Matrix entsprechend aus fibromusculärem Gewebe aufgebaut. In der fibromyomatösen Grund-

[1]) Vergl. L. Pick, b.

substanz lagert ausser hämorrhagischen Ansammlungen und Pigmentschollen eine erhebliche Anzahl drüsig-epithelialer Formen. In den oberflächlichen, der Schleimhaut sich nähernden Bezirken trifft man sie in zerstreuter Ordnung, oft isolirt, oft cystisch, halbmondförmig-ampullär, mit dünner Faserhülle, oder nackt im Fibromyom oder auch mit Spuren cytogenen Gewebes. Nach der Tiefe hin nimmt letzteres gleichzeitig mit der Ausbildung der geschlossenen Verbände zu, und hier begegnen wir Inseln, Inselschenkeln, Adern oder Guirlanden, wie sie v. Recklinghausen bei seiner „geschlossenen Ordnung" im Adenomyom beschreibt. Hier finden sich, in den Adern, theils enge windungslose, gleich kalibrirte Schläuche mit cylindrischem Epithel, oft parallel nebeneinander im „Gänsemarsch" aufgestellt, theils, in den Inseln, mehr unregelmässig aufgeweitete zackige langgezogene Räume, gleichfalls mit hohem Epithel in einfacher Schicht. Gelegentlich trifft man in den Inseln nur einen einzigen besonders grossen erweiterten, halbmondförmigen Epithelraum, dessen hochcylindrisches Bodenepithel durch cytogenes Gewebe vorgestülpt wird und dessen plattes Dachepithel direct dem Fibromyom aufliegt. Dort ist dann sowohl der Eintritt parallel gestellter Röhren in den Boden der Ampulle, die Abzweigung bogiger Adern („Schenkel") aus der Insel und der Verlauf von Röhren von einer Insel des Systems zur nächsten mit Einmündung von Schläuchen in einen ampullären Raum der letzteren nachzuweisen.

Des Weiteren sieht man sowohl an den engen Tubuli der Adern wie an den weiten grossen Canälen der Inseln eine ausgesprochene Dichotomie. An ersteren tritt die gablige Theilung auch mehrfach dicht hintereinander auf. An die Theilungsarme der grösseren Rohre der Inseln setzen sich unter neuer Abzweigung wieder secundäre und tertiäre Nebenzweige als Aeste und Aestchen an. An diesen Systemen sowohl wie an anderen Stellen beginnen die engen Schläuche mit einer kugligen, olivenförmigen oder auch mehr unregelmässigen Auftreibung, an die sich zuweilen noch eine kurze geschlängelte Strecke anschliesst, oder es wölbt sich in das rund aufgebauchte Endstück eines Rohres ein kugliger Knopf aus cytogenem Bindegewebe mit einem Ueberzug kubischen Epithels hinein.

Sie erkennen in diesen Befunden unschwer die Hauptcanäle, Sammel- und Secretionsröhrchen, Endkolben und Pseudoglomeruli, ihren Zusammenschluss zu charakteristischen, sich im Hauptcanal sammelnden Systemen („Parovarien en miniature"), wie sie v. Recklinghausen (l. c. S. 113 ff.) in seinen paroophoralen Adenomyomen beobachtet und in ihrer unmittelbaren Beziehung zu den drüsigen Formationen des Wolff'schen Körpers erwiesen hat. Ein neues werthvolles Moment für diesen Identitätsnachweis bietet die in unserer Geschwulst besonders ausgesprochene und ausgebreitete

dichotomische Verästelung der Sammelröhren und Hauptcanäle, die die dichotomische Verzweigung, welcher man gelegentlich an den Schläuchen des Epoophoron und des Giraldès'schen Organs begegnet, in voller Deutlichkeit wiedergiebt.

Die Adenomyome des hinteren Scheidengewölbes und der Leistenbeuge sind danach zweifellos als paroophorale Adenomyome zu betrachten, d. h. die Epithelien derselben entstammen dem untersten (distalen) Abschnitt des Wolff'schen Körpers.

Da nun die Structur dieser sicher paroophoralen Adenomyome — die auch cytogenes Bindegewebe führen — mit dem histologischen Aufbau der v. Recklinghausen'schen paroophoralen Adenomyome an Uterus und Tube in allen Punkten ganz identisch ist und die Entwicklungsgeschichte, wie Eingangs ausgeführt, einen Einschluss von distalen Urnierencanälchen in die Uterus- und Eileitersubstanz ohne Weiteres verständlich macht, so erhält die Lehre v. Recklinghausen von der paroophoralen Abstammung eines Theiles der Adenomyome an Uterus und Tube durch die Gruppen der paroophoralen Adenomyome am Ligamentum rotundum resp. in der Leistenbeuge und im hinteren Laquear eine hohe Wahrscheinlichkeit. Diese nähert sich der Sicherheit, weil die an bestimmte Prädilectionsstellen des Uterus und der Tube gebundene Localisation der paroophoralen Adenomyome v. Recklinghausen's sich überhaupt nur durch die Annahme einer fötalen Incorporation von distalen Urnierencanälchen in die Substanz von Eileiter und Uterus befriedigend erklären lässt und weil ferner, wie bei gewissen Adenomyomen des hinteren Fornix so auch bei manchen des Uteruskörpers (v. Recklinghausen, unser Fall 8), es gelingt, an den drüsigen Structuren der Geschwülste die embryonalen Canälchen der Urniere in ihrem eigenen charakteristischen Aufbau wie in ihrer gegenseitigen Verbindung wiederzufinden.

Von ebenso grosser Bedeutung für den Existenzbeweis der v. Recklinghausen'schen paroophoralen Adenomyome ist diejenige Klasse von Adenomyomen, die

c) vom Epoophoron ihren Ursprung nehmen.

Hier haben wir es nicht mit hypothetischen Wolff'schen Canälchen, die irgend wohin — sei es in's Uterus- oder Tubenfleisch, sei es in den hinteren Fornix oder in die Leistenbeuge — verschleppt sind, zu thun, sondern mit regelmässig physiologisch erhaltenen Urnierenresten. Lässt sich an und aus diesen thatsächlich die Entstehung von Adenomyomen verfolgen, die mit der v. Recklinghausen'schen „paroophoralen" Gruppe in ihrem Aufbau, und zwar in den specifischen Punkten (Urnierenstructuren) völlig übereinstimmen, so bietet v. Recklinghausen's Theorie überhaupt

keinen principiellen Angriffspunkt mehr. v. Recklinghausen selbst ist es trotz eifrigen Suchens nicht gelungen, am Epoophoron Adenomyome nachzuweisen (l. c. S. 188). Die bisherigen sehr spärlichen Beobachtungen interligamentärer Adenomyome[1]) sind nach v. Recklinghausen entweder als secundär hinausgeschobene uterine Tumoren oder als Cystomyome des Wolff'schen Ganges[2]) zu erklären.

L. Aschoff hat neuerdings[3]) zwei voluminöse interligamentäre Tumoren beschrieben, zwei Adenocystomyome, die er vom Sexualtheil der Urniere (Epoophoron), beziehungsweise vom Sexualtheil und secretorischem Abschnitt dieses Organs ableitet. Sofern der eine Tumor (Fall I) glatt ausschälbar war und der andere (Fall II) sogar nach dem breiten Ligament hin sich absetzte, mit der Substanz des Uterus dagegen untrennbar verbunden war, bleibt — unbeschadet der Richtigkeit der Deutung L. Aschoff's — v. Recklinghausen's Einwand der secundären Einwanderung primär uteriner Adenomyome in das Ligamentum latum hinein auch für diese Tumoren bestehen.

Der Ursprung eines Adenomyoms aus dem Epoophoron ist nur dann sicher bewiesen, wenn man genau an der typischen Stelle dieses Restorgans ein diffus in die Umgebung ausstrahlendes Adenomyom feststellen kann. Hier muss diese Geschwulst nothwendig autochthoner Natur sein.

Dieser Nachweis eines genuinen epoophoralen Adenomyoms ist in einem von mir operirten Fall L. Pick geglückt.[4]) Es handelte sich um ein Fibroid des Uterus mit doppelseitiger Adnexerkrankung. Da auch das Fibroid als solches einige später zu erörternde Besonderheiten bietet, so lasse ich über den Fall einige genauere Notizen folgen.

13. Fall K.

(J.-No. 5885, operirt 6. October 1898, entlassen 29. October 1898).

46 jährige 1 par., 1 ab., verheirathet. Vor 4 Jahren musste sich Patientin wegen sehr profuser Menorrhagien und starker Kreuz- und Unterleibsbeschwerden in ärztliche Behandlung begeben. Es wurde eine „faustgrosse Unterleibsgeschwulst" festgestellt, Patientin mit Ausspülungen und Tropfen behandelt. Die Menses blieben stark. Seit Frühjahr 1898 treten ziehende Kreuz- und Unterleibsschmerzen auf, die in das linke Bein ausstrahlen und zeitweise Arbeitsunfähigkeit bedingen. Behandlung mit Bädern, Irrigationen, inneren Mitteln erfolglos. Reichlicher Fluor. Langsames, aber stetiges Anwachsen der „Unterleibsgeschwulst". Der Patientin wird von ihrem Arzt zur Operation gerathen.

---

[1]) Breus l. c., Fall 1; v. Recklinghausen l. c., Fall II, VI, VII.
[2]) Breus l. c.. Fall 2.
[3]) L. Aschoff l. c., Fälle auf S. 34 und 36.
[4]) L. Pick, c.

Status: Kräftig gebaute, blasse Frau. Scheide ziemlich weit. Portio hochstehend, geht in einen etwa kindskopfgrossen, derben, mässig beweglichen Tumor (Uterus) über.

Diagnose: Fibromyoma uteri.

Operation: Abdominale Koeliotomie: Nach Eröffnung des Leibes stellt sich der kindskopfgrosse, symmetrisch vergrösserte Uteruskörper ein. Zur Freilegung des Douglasischen Raumes müssen starke peritonitische Verwachsungen durchtrennt werden. Längsincision nach dem hinteren Scheidengrund, Entwicklung der Portio durch den Schlitz und circuläre Umschneidung. Lösung von Blase und Harnleitern, Durchbohrung des Bauchfells der Excavatio vesico-uterina von unten her. Die Adnexe werden beiderseits aus zahlreichen einbettenden Adhäsionen gelöst, dabei platzen einige kleine Cysten. Excision des Uterus, rechts und links ohne Anhänge, unter manueller Compression der Ligamente. Isolirte Unterbindung der Gefässe. Alsdann isolirte Exstirpation der Adnexa. Fortlaufende Naht quer von einem Ligam. suspensor. ovarii bis zur anderen Seite; sie ist schwierig wegen chronisch-peritonitischer Schrumpfung der Ligamentblätter. Peritoneum auch über dem Scheidenloch geschlossen.

Glatter Verlauf. Andauerndes Wohlbefinden.

Sie sehen hier den Uterus, hier die beiderseitigen Anhänge. Die 5 bezw. 6 cm langen Tuben sind entzündet, verdickt, verschlossen, beide Ovarien durch linsen- bis pflaumengrosse Cystenbildungen folliculären Ursprungs vergrössert, jederseits die Organe mit perisalpingitischen und perioophoritischen Adhäsionsfetzen versehen.

Unmittelbar vom Hilus des rechten Ovariums aus hat sich gegen die Tube in die Ala hinein eine kirschgrosse kugelige Geschwulst (16 mm Durchmesser) entwickelt, die hier am Präparat durchschnitten und aufgeklappt ist (Adenomyom auf Fig. 7). Sie erkennen leicht eine concentrisch-lamellär entwickelte, grauweissliche, 4 mm breite Rinde und einen bräunlichen Kern von 8 mm Durchmesser. In diesem sitzt ein längliches, spaltförmiges, über seine Fläche gebogenes Lumen von weicher Schleimhaut begrenzt, das in ausgesprochener Weise excentrisch gelegen ist und so die Centralsubstanz in einen grossen breiten und einen schmalen Abschnitt zertheilt. Gegen den Hilus ovarii ist der Knoten durch eine tiefe Furche abgesetzt; an die Tube tritt er so dicht heran, dass nur eine ca. 4 mm breite Schicht des schwielig verdickten Mesosalpingium zwischen beiden liegt: die Geschwulst nimmt also genau die Stelle des Epoophoron ein. Die Rindenzone ist gegen die Umgebung wohl scharf, aber nicht enucleirbar abgegrenzt; die Verbindung zwischen beiden ist so innig, dass die Rinde nicht über die Schnittfläche hervorquillt.

Auf der anderen (linken) Seite ist das Hilusgewebe nebst seiner mesoovariellen Nachbarschaft etwas verdickt. Ein Durchschnitt zeigt aber auch hier einen sehr auffälligen Befund, nämlich in weisslich homo-

gener Grundmasse ein 2 : 1 mm breites spaltförmiges Lumen, auch hier mit einer deutlichen, wenn auch viel zarteren schleimhautähnlichen Auskleidung wie rechts versehen. Von dem vorderen Ende des Lumens zieht ein schmaler gelblicher Ausläufer der Schleimhaut in die Umgebung hinein, gegen die hin nirgends eine Andeutung von Begrenzung besteht. Durch chronisch-entzündliche Schrumpfung hat sich die ganze Ala auf eine schmale Schwiele zusammengezogen; die Tube liegt dicht am Eierstock. Im Uebrigen aber entspricht der kleine Tumor durchaus der Localisation des anderseitigen, d. h. dem typischen Platze des Epoophoron.

Die Ergebnisse der sehr eingehenden mikroskopischen Untersuchung dieser Tumoren hat L. Pick[1]) mitgetheilt. Links ist eine

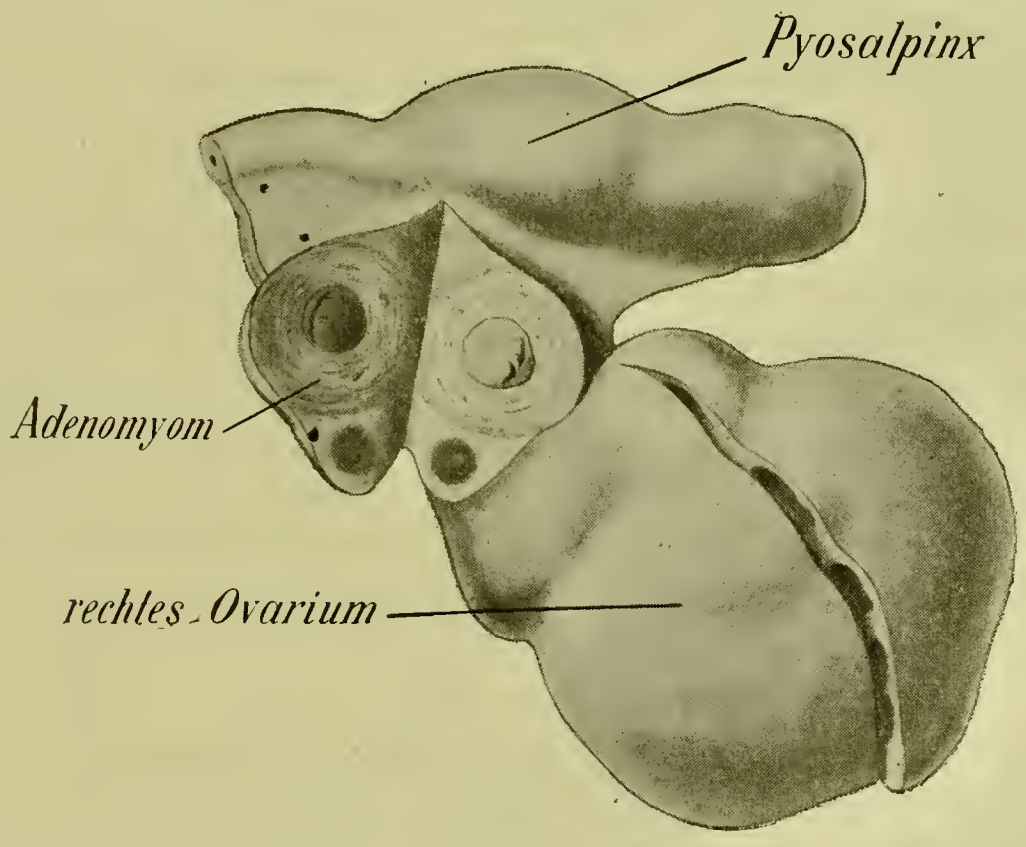

Fig. 7. Epoophorales Adenomyom von hinten gesehen. Rechte Adnexa des myomatösen Uterus. Fall K., operirt 6. October 1898, entlassen 29. October 1868.

Hälfte der kleinen Hilusgeschwulst auf einer Schnittserie untersucht worden; von dem grossen Tumor rechts eine flach abgetragene Scheibe.

Ich will hier nur ganz summarisch soviel bemerken, dass die merkwürdige Bildung im linken Eierstockshilus im wesentlichen eine ganz typische, sehr grosse Adenominsel sammt ihren Schenkeln darstellt, d. h. eine mächtige makroskopische Hauptampulle mit cytogenem Bindegewebe am Boden und Fasergewebe am Dach, mit parallelen, kammförmig aus den Schenkeln eintretenden gestreckten Sammelröhren, mit gewundenen, gelegentlich dichotomisch ge-

[1]) L. Pick, c.

theilten Secretionsröhrchen, die aus der Insel heraus ziehen und mit erweiterten Endkolben beginnen; dabei schliesst typisches cytogenes Bindegewebe auch die parallelen, bogig verlaufenden Röhren in den Inselschenkeln guirlandenförmig zusammen. Letztere verlaufen zu andern wieder analog auftretenden kleineren Inseln. Es besteht also durchaus der gleiche Zusammenhang, wie in den drüsigen Systemen der v. Recklinghausen'schen Adenomyome, und zwar geht diese Uebereinstimmung bis in alle Details (Flimmerepithel, Wechsel in der Zellform etc.). Hier wie dort findet sie ihr Analogon in der Structur der Urniere und zwar nur in dieser. Ebenso ist die Kernmasse der rechtsseitigen interligamentären Geschwulst (Fig. 7) eine typische „Insel", aus Drüsenröhren und cytogener Grundmasse zusammengesetzt, freilich eine Insel von enormer Entwicklung. Das makroskopische Lumen entspricht dem Hauptcanal, der in ganz typischer Weise, wie in den paroophoralen Tumoren v. Recklinghausen's (l. c. S. 98) an den Inselrand verschoben ist.

In beiden Tumoren, rechts wie links, verbindet sich fibromuskuläre Neubildung mit der geschlossenen Ordnung; links besteht die schwielige Grundmasse aus regellosem Fibromyom, rechts lässt sich, wie schon makroskopisch deutlich, ein mehr distincter circulärer Faserzug nachweisen, in dem dann auch noch „zerstreute" und isolirt drüsige oder kleincystische Formationen auftauchen.

Im Ganzen: es handelt sich um zwei interligamentäre Adenomyome an der physiologischen Stelle des Epoophoron, die in ihrem Aufbau mit den v. Recklinghausen'schen „paroophoralen" durchaus übereinstimmen und wie diese in ihren adenomatösen Bestandtheilen specifische Urnierenformen erzeugt haben. Beide sind mit ihrer Umgebung diffus verbunden. Sie sind also an der Stelle entstanden, an der sie gefunden werden, sie sind zweifelsohne autochthone Adenomyome und zwar Adenomyome des Epoophoron.

Somit ist hier der Ursprung von Adenomyomen mit Reproduction specifischer Urnierenformen, die v. Recklinghausen aus hypothetischen Resten des Wolff'schen Körpers hervorgehen lässt, auf der realen Basis physiologischer Urnierenreste bewiesen.

Es ist besonders bemerkenswerth, dass diese sicher epoophoralen, d. h. vom Sexualtheil der Urniere abstammenden Adenomyome auch diejenigen Eigenheiten aufweisen, mit denen v. Recklinghausen gerade die paroophorale Natur, d. h. den Ursprung des Adenoms vom secretorischen Urnierentheil kennzeichnen will (l. c. S. 119 ff.). So finden wir hier einmal in einigen aufgeweiteten Endkolben „Pseudoglomeruli" und zweitens häufige Blutungen und metabolische, schollige und körnige Pigmentirungen oder grosse Pigmentzellen („Pigmentkörper", v. R. l. c. S. 99, 123) im

cytogenen, fibrösen und fibromuskulären Stroma oder in Drüsen- und Cystenräumen. Histologisch durchgreifende Unterschiede zwischen epoophoralen und paroophoralen Adenomyomen bestehen also nicht, oder zum mindesten nicht regelmässig.

Da das grössere rechtsseitige epoophorale Adenomyom sich bei weitem distincter heraushebt, als das linke kleinere, da also mit fortschreitendem Wachsthum auch autochthone interligamentäre Adenomyome sich begrenzen, so ist es demnach unter Umständen ganz unmöglich zu sagen, ob ein interligamentäres enucleirtes oder enucleirbares Adenomyom ephoophoralen oder paroophoralen Ursprungs ist.[1]) Unterscheidet man also auch für gewöhnlich die Adenomyome des Uterus, des hintern Fornix vaginae, des Eileiters und der Leistengegend als paroophorale von den autochthonen, interligamentären epoophoralen, so bleibt doch eine gewisse Anzahl von Adenomyomen, z. B. manche enucleirbare Adenomyome im Ligamentum latum, übrig, für die zwar die Abstammung ihrer Epithelien von der Urniere, nicht aber die Berechtigung der einen oder anderen Specialbezeichnung als ep- oder paroophorale sich erweisen lässt. Hier scheint mir der beste, weil am meisten complexe Name der von L. Pick vorgeschlagene der **mesonephrischen** Adenomyome (Urniere = Mesonephros).

Die Adenomyome am weiblichen Genitale sind dann in die beiden grossen Gruppen der mesonephrischen und schleimhäutigen zu trennen und mit ersterem Adjectivum stets da zu bezeichnen, wo die besondere Beziehung zum Epoophoron oder Paroophoron zweifelhaft bleiben muss.

Freilich ist bei den Adenomyomen nicht einmal die genetische Bezeichnung nach den beiden Hauptgruppen allerwärts durchführbar.

Dass der Situs nicht ganz eindeutige, sondern höchstens unterstützende Beweiskraft besitzt, geht aus meinen obigen Auseinandersetzungen und Befunden zur Genüge hervor. Die Prädilection der paroophoralen Adenomyome für Uterusdorsum-, -scheitel- und Tubenwinkel, wie für die peripherischen Uterusschichten ist zwar unleugbar, ber andererseits können auch schleimhäutige aus postfötaler directer Proliferation oder embryonaler Absprengung hervorgegange Adenomyome an diesen Stellen gefunden werden (vergl. oben Fall 4 und 6). Des Weiteren ist die charakteristische Urnierenstructur selbst in den geschlossenen Ordnungen der Adenomyome v. Recklinghausen's nicht jedesmal in aller Schärfe ausgesprochen, ja, es kann

---

[1]) Nach L. Aschoff (l. c.) ist Paroophoron nicht identisch mit dem secretorischen Urnierentheil, resp. dem Giraldès'schen Organ, sondern entspricht nur dem distalen Abschnitt des Sexualtheils; vergl. L. Pick, c, der diesen Punkt eingehend berücksichtigt.

hier trotz sicheren mesonephrischen Ursprungs das mikroskopische Bild der Mucosa corporis uteri erzeugt werden. Denn gerade das für letztere so charakteristische cytogene Stroma ist zugleich integrirender Bestandtheil der geschlossenen Ordnungen in den voluminösen mesonephrischen Adenomyomen, und zwar, wie schon oben ausgeführt, nicht nur in solchen des Uterus, wie v. Recklinghausen annahm (l. c. S. 171), sondern in allen, sei es an der Stelle des Epoophoron oder in der Leistengegend oder im hinteren Fornix, sobald es zu irgend einer erheblicheren Proliferation der Urnierentubuli kommt. Es können also Mesonephros und Müllerscher Gang bei der adenomatösen Geschwulstbildung unter Umständen völlig gleichartige für die genetische Aufklärung „anatomisch-indifferente“ [1]) Producte hervorbringen.

Wie weit diese Structuranalogie gehen kann, dafür bietet das epoophorale grössere rechtsseitige Adenomyom des letztgeschilderten Falles ein besonders schlagendes Beispiel: die bräunliche, weiche Kernmasse zeigt die Structur etwa eines entzündlich hyperplastischen Endometrium corporis, einer „Endometritis glandularis“. Der Spalt imponirt als Lumen oder Cavum uteri, der muskuläre Mantel als Myometrium, das Ganze als ein accessorisches Corpus uteri. Erst die genauere Untersuchung, namentlich aber die Serienschnittreihe aus der symmetrischen gleichgearteten Geschwulst im linken Eierstockshilus deckt den wahren Sachverhalt auf und erweist beide Tumoren als das, was sie wirklich sind, als epoophorale Adenomyome.

B. Histioide Myome.

Ich wende mich nun von den organoiden Myomen zu den histioiden, v. Recklinghausen's Kugelmyomen. Bekanntlich haben wir in diesen Geschwülsten, wie uns Virchow gelehrt hat, Nichts als circumscripte Auswüchse der Uterusmusculatur zu sehen (l. c. Bd. 3, Theil 1, S. 156), die durch einen „irritativen, zuweilen nahezu entzündlichen“ Vorgang hervorgerufen werden (S. 118, 51, 52). Virchow zeigte, dass die Myome als knotige Anschwellungen der Muskelzüge des Uterusparenchyms beginnen, die in solchen Fällen spindelförmige Verdickungen in ihrem Verlauf aufweisen wie ein Nerv bei der Bildung eines Neuroms (l. c. S. 154, 168, 200). Mit fortschreitendem Wachsthum lösen sich die Verbindungen mit dem Matriculargewebe: das Myom umgrenzt sich.

[1]) L. Pick, b.

Dazu sind im Laufe der Zeit einige andere Auffassungen gekommen. So hat bekanntlich Roesger[1]) versucht, die musculären Bestandtheile der Myome nicht von Muskelzügen des Uterusfleisches, sondern von der Gefässmusculatur abzuleiten. Andere haben — bei dem Geschmack der heutigen Forschungsrichtung eigentlich selbstverständlich — eine parasitäre Aetiologie der Myome behauptet, wobei „kernlosen Cytoden“ oder „pathogenen Amöben“ die führende Rolle zugesprochen wurde.

Schliesslich ist auch die Erkenntniss von dem häufigeren Vorkommen des Epithels in Myomen nicht ohne Einfluss auf die Theorie von der Entstehung dieser Tumoren geblieben. Orloff, der unter 55 kleinen auf Schnittserien untersuchten Myomknoten in vieren derselben Epitheleinschlüsse fand, glaubt ganz allgemein[2]), dass „das Myom sich höchstwahrscheinlich um epitheliale Bildungen entwickelt, welche sich in der intrauterinen Periode des Lebens in das Muskelgewebe des Uterus verirrt haben“. Die embryonal versprengten Epithelien bilden nach Orloff für die Uteruswand den Reiz zu myomatöser Neubildung. Wo sie dann später im Myom nicht mehr gefunden werden, da sind sie erdrückt und verschwunden.

Ricker[3]), der die Adenomyome aus fötal verlagerten Muskel-Epithelkeimen vom Müller'schen Gange entstehen lässt, nimmt an, dass auch die gewöhnlichen Myome aus solchen Keimen hervorgehen, wobei das Epithel zu Grunde geht. Oder aber sie entstehen aus blossen versprengten Muskelkeimen ohne Epithel.

Der Hauptfehler dieser Theorieen ist der, dass sie die Adenomyome und Myome bezüglich ihrer Entstehung zu sehr identificiren. Denn ich bin mit v. Recklinghausen (l. c. S. 219) der Ansicht, dass die epithellosen histioiden Myome von den epithelführenden Adenomyomen durchaus zu trennen sind, und zwar wie in ihrem anatomischen Verhalten, so auch in der besonderen Art ihrer Entwicklung. Meiner Ansicht nach besitzt in den Adenomyomen das Epithel für das Wachsthum und die Gestaltung der Geschwülste die wesentliche, ausschlaggebende, man kann sagen specifische Bedeutung. In den gewöhnlichen Myomen dagegen fehlt ein solcher Einfluss auf die Muskelproliferation. Epithelbefunde können höchstens als zufällige Inclusionen vorkommen.

Dass epitheliale und myomatöse Wucherung in den Adenomyomen in enger Wechselbeziehung zu einander stehen — wie man

---

[1]) Roesger, Ueber Bau und Entstehung des Myoma uteri. Zeitschr. f. Geburtsh. u. Gynäkol. Bd. 18, p. 131.

[2]) Orloff, Zur Genese der Uterusmyome. Prag. Zeitschr. f. Heilk. 1895. Bd. 16.

[3]) Ricker, Beitr. zur Aetiolog. d. Uterusgeschw. Virch. Arch. Bd. 142, S. 193.

sich dieselbe im Einzelnen auch vorstellen mag[1]) —, folgt unmittelbar aus dem „diffusen“ Aufbau der Tumoren. v. Recklinghausen hat die Anschauung, dass in den kleinen Adenomyomen, wo die Epithelschläuche Muskelfaserscheiden (analoge Beziehungen bestehen auch in grossen schleimhäutigen Adenomyomen, vgl. oben Fall 1 und 3 nebst den Abbildungen 3 und 4) führen, die „Drüsenschläuche die eigentlichen Urheber der Myombildung“ sind (l. c. S. 181/82). Bei den voluminösen intraparietalen Adenomyomen des Uteruskörpers dagegen sind nach v. Recklinghausen „zweierlei Anlagen“ für die Geschwulstproduction wichtig: sowohl die Reste des Wolff'schen Körpers als auch diejenigen vielleicht gleichfalls angeborenen (S. 218) Einrichtungen, „welche das Muskelgewebe an sich empfindlich und zur Hypertrophie geneigt machen“. Das eigentliche Irritament sei in den physiologischen (functionellen) und pathologischen sexuellen Reizen gegeben. In dieser Anschauung verbinden sich die beiden so oft in feindlichen Gegensatz gebrachten Geschwulsttheorieen: die vom irritativen Ursprung (Virchow) der Geschwülste und die von ihrer Entstehung aus angeborenen Keimen (Cohnheim) in friedlicher Weise. Erwägt man, dass ebenso wie die histioiden Myome in der zweiten Hälfte des Lebens ihre Blüthezeit erreichen[2]), so auch die grossen Formen der Adenomyome erst im reiferen Alter des Weibes offenbar werden[3]), so ist die Wichtigkeit der an die Geschlechtsthätigkeit geknüpften oder durch sie selbst dargestellten „irritativen“ Vorgänge bei der Adenomyombildung ohne Weiteres einleuchtend.

Die gewöhnlichen Myome haben im Gegensatz zu letzterer mit irgendwelchen epithelialen Grundlagen Nichts zu thun. Sie sind im Anfang ihrer Entwicklung freilich ausnahmslos gleichfalls „diffus“ mit dem Muttergewebe verbunden (s. o.), aber schon bei kleinsten Dimensionen emancipiren sie sich völlig von ihm, selbst dann, wenn sie zufällig einige fötal verlagerte Epithelien eingeschlossen haben[4]). Hier ist es das Muskelgewebe, das für sich hyperplasirt und bei der morphologischen Erscheinungsform dieser Hyperplasie allein von den ihm eigenen inneren Wachsthumsgesetzen bestimmt wird. Enthält das sonst typisch histioide Myom gelegentlich einige Epithelbildungen, so liesse sich allenfalls annehmen, dass das fötal versprengte Epithel an der betreffenden Stelle eine Art von Disposition zur Myombildung gegenüber anderen Stellen des Myometriums bedingt, aber letztere geht im Uebrigen genau denselben Gang wie an den epithelfreien Stellen, und schon eine linsengrosse gewöhnliche

[1]) v. Lockstaedt, l. c. S. 40/41.
[2]) Virchow, l. c. S. 123.
[3]) v. Recklinghausen, l. c. S. 211.
[4]) vergl. die Fälle I, III, IV v. Lockstaedt's l. c.

myomatöse Geschwulst unterscheidet sich in Nichts — weder im Faserzug noch in der Enucleirbarkeit — von den riesigen Geschwülsten, zu denen sich die Fibroide nicht selten entwickeln.

Dass irritative Zustände im Virchow'schen Sinne für die Entwicklung dieser gewöhnlichen Myome von ausschlaggebender Bedeutung sind, das ist, wie schon angedeutet, zweifellos. Auf der andern Seite aber haben mich bestimmte Befunde und Ausführungen L. Pick's veranlasst, mit dieser Vorstellung auch hier die Annahme einer embryonalen Myomanlage (Cohnheim) zu verbinden: Ich halte es mit anderen Worten für wahrscheinlich, dass auch die gewöhnlichen Myome sich in Form embryonaler Ueberproduction von Muskelgewebe anlegen und dass irritative Vorgänge in der Geschlechtsreife das Heranwachsen der „Keime" zu Myomen veranlassen.

Mit dieser Anschauung stütze ich mich auf zwei Fälle von Myombildung im Corpusseptum eines symmetrisch total verdoppelten Uterus.[1])[2]) Beidemale habe ich Uterus und Tumoren mittelst abdominaler Hysteromyomektomie von älteren Nulliparae gewonnen. Ich schildere Ihnen zunächst die beiden Fälle.

14. Fall Sch.

(J.-No. 4436; operirt 12. Juni 1896, entlassen 11. Juli 1896.

35jährige 0par., 0ab., unverheirathet. Im letzten Jahre profuse Metrorrhagien und hochgradiger Schwächezustand. Blutabgang in Stücken und Klumpen. Seit dieser Zeit auch Herzklopfen und dyspnoische Zufälle schon nach geringen körperlichen Anstrengungen. Stetig wachsende Anschwellung des Leibes.

Status: Leib der sehr blutarmen gracilen Patientin durch eine harte grosse rundliche Geschwulst kuglig vorgewölbt. Sie steigt von unten aus dem Becken heraus und stösst oben fast bis an den Rippenbogen. Die Oberfläche erscheint glatt. Sehr derbes straffes Hymen und hochstehende Portio: Details sind sehr schwer abzutasten. Doch scheint Zusammenhang des grossen Tumors mit dem Uteruskörper (Rectaluntersuchung) zu bestehen.

Diagnose: Grosses Fibroid des Corpus uteri.

Operation: Nach Eröffnung des Bauchfells wird der Tumor, das gleichmässig vergrösserte Corpus uteri, entwickelt. Die stark hyperplastischen Anhänge sind frei, werden gleichfalls hervorgezogen. Longitudinale Durchtrennung des Douglasischen Raumes nach dem hintern Scheidengrund hin, Entwicklung und circuläre Umschneidung der Portio, die durch ein zapfenförmiges in seiner Bedeutung nicht sofort aufzuklären-

---

[1]) L. Pick, Gebärmutterverdoppelung und Geschwulstbildung unter Berücksichtigung ihres ätiologischen Zusammenhanges. Arch. f. Gynäkol. Bd. 52, S. 389, 1896.

[2]) id., Zur Anatomie und Genese der doppelten Gebärmutter. Arch. f. Gynäkol. Bd. 54, S. 596, 1899.

des Gebilde extramedian nach rechts gedrängt ist. Erst nachdem auch dieses in die Umschneidung mit einbezogen ist, gelingt leicht das „Décollement“ von Blase und Ureteren. Durchschneidung des Bauchfells der Excavatio vesico-uterina. Beide Ligamente werden mit je zwei Ligaturen versorgt, alsdann Uterus nebst Anhängen abgeschnitten. Einleitung der Stümpfe an den langgelassenen Ligaturen in die Scheide und extraperitoneale Lagerung derselben, indem die Beckenhöhle durch Vernähung des Bauchfells der Excavatio vesico-uterina und des Douglasischen Raumes nach unten völlig geschlossen wird. Naht der Bauchwunde.

Glatte Heilung. Andauerndes Wohlbefinden.

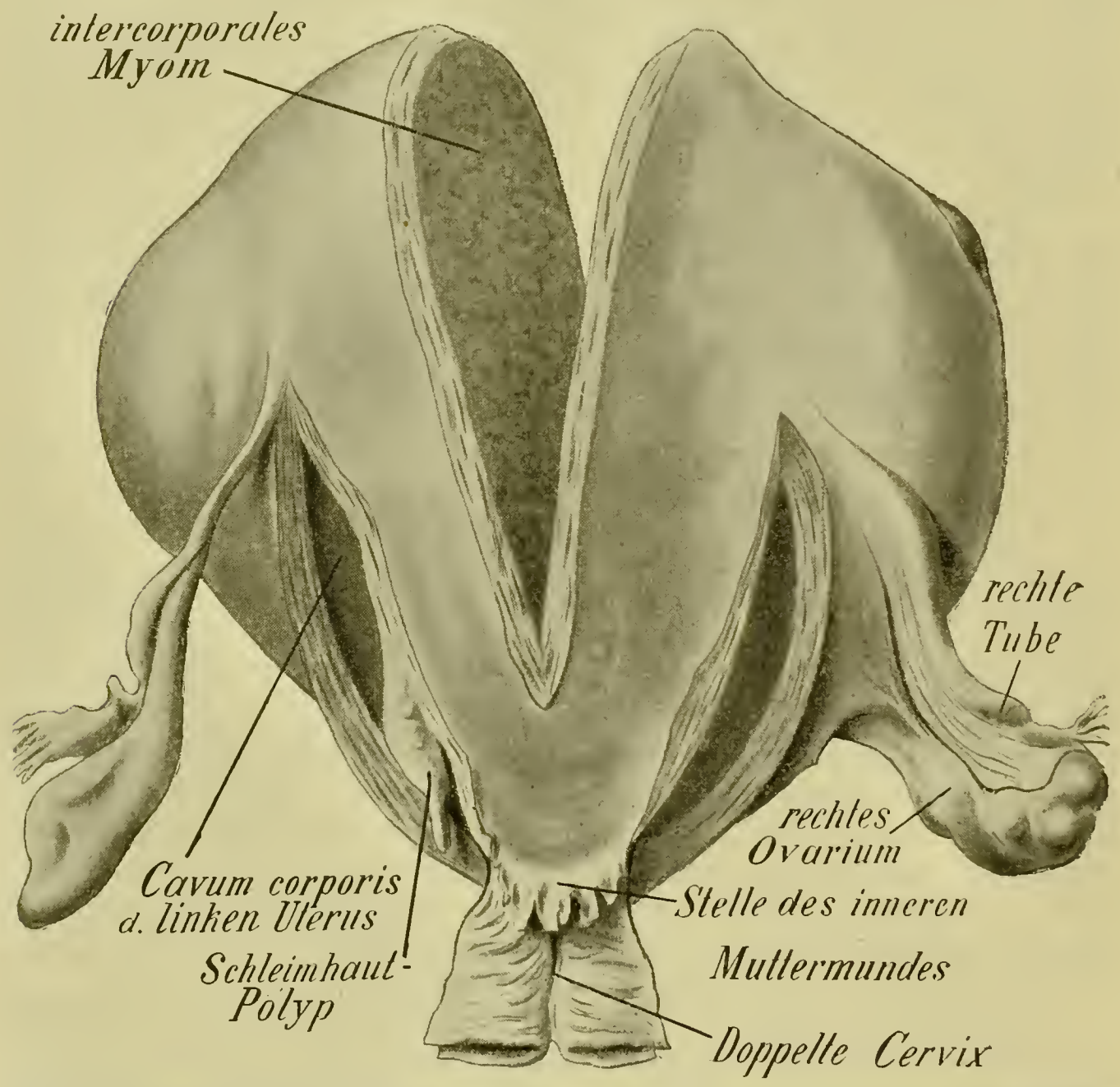

Fig. 8. Symmetrisch verdoppelter Uterus mit intercorporalem Myom, von hinten gesehen.
Fall Sch., operirt 12. Juni 1896, entlassen 2. Juli 1896.

Es besteht eine Gebärmutterdoppelbildung. Das Präparat — Gebärmutter nebst Anhängen — lege ich Ihnen hier in natura vor; auf dieser Tafel sehen Sie eine Abbildung derselben. Die doppelten Uteri sind post operationem eröffnet, ebenso ist der Tumor später eingeschnitten. Sie erkennen hier zunächst die beiden ganz symmetrisch ausgebildeten und von vorn nach hinten etwas abgeplatteten

Cervices: 4 cm lang, 3 cm breit, 1,5 cm dick. Ohne äussere Andeutung einer Trennung sind sie innen durch ein fleischiges Septum von ½ cm Dicke bis zu den beiden Ora externa hin geschieden. Die beiden Cervices sitzen genau am unteren Pol einer grossen ellipsoiden Geschwulst, die bis an den inneren Muttermund herantritt. Sie misst in verticaler Richtung 24 cm, von vorn nach hinten 15 cm und von rechts nach links 21 cm. Am hinteren unteren Umfang des Tumors ziehen die beiden eröffneten 11 cm langen Gebärmutterkörper divergirend nach oben aussen, so dass die Ebenen der Cava nach hinten medianwärts convergiren. In jede Corpushöhle wölbt sich die Geschwulst von vorn und medianwärts her gleichmässig vor. Das Endometrium corporis ist beiderseits ein wenig hyperplastisch, links mit einem fibroadenomatösen Schleimhautpolyp versehen, das Myometrium etwa 2 cm dick, locker, mit concentrisch-paralleler Faserung. Es kapselt den grossen Tumor, der auf dem Durchschnitt und bei der mikroskopischen Untersuchung sich als ein gewöhnliches derbes Fibromyom darstellt, ringsum ein. Seine Dicke sinkt dabei vorn und oben auf ½ cm. Wie gewöhnlich bei den Fibroiden hat sich auch hier die Kapsel vom Tumor an der Schnittfläche eine Strecke zurückgezogen, und es ist überall leicht, von dort aus enucleirend weiter vorzudringen. Das Perimetrium ist allerwärts derb, fibrös verdickt, grauröthlich, aber sonst glatt. Nur die Gesammtoberfläche gewinnt durch die flachen Buckel und mehr umschriebenen linsen- bis pflaumengrossen subserösen Auswüchse des grossen Fibromyoms einige gross- oder kleinwellige Erhebungen. Beide Tuben (11 cm lang) und Eierstöcke (6 cm lang) sind hyperplastisch.

Schliesslich möchte ich noch besonders auf das innere Relief d. h. die Schleimhautanordnung in den beiden Cervices hinweisen. Beiderseits handelt es sich um eine ganz auffallend kräftige Ausbildung der Plicae palmatae. Es bestehen mächtige federkieldicke Längswülste und, namentlich in der untern Hälfte, vorspringende Querfalten. Dabei sind die Längsleisten aber nicht wie sonst an der Vorderwand und Hinterwand etwa in der Mitte zu finden, sondern sie sind beiderseits in ganz besonderer Weise symmetrisch gedreht: die der Vorderwand medianwärts, die der hinteren lateralwärts, d. h. die der Vorderwand ist nahe an das Septum der Mutterhälse herangetreten, die der Hinterwand von ihm abgerückt. Im übrigen ist die Collumschleimhaut blass, ohne besondere Veränderungen.

15. Fall W.

(J.-No. 5174; operirt 3. September 1897; entlassen 28. September 1897.)

43jährige 0par., 0ab., unverheirathet. Patientin früher stets gesund, hat seit zwei Jahren mit allerlei nervösen Beschwerden zu kämpfen. Der

Leib ist stetig stärker geworden. Seit zwei Monaten bestehen heftige kneifende, brennende oder auch stechende Schmerzen im Unterleib, quälende Dysurie. Die nervösen Beschwerden steigern sich bis zu melancholischen Zuständen. Patientin wird arbeitsunfähig.

Status: Grosse, kräftig gebaute Frau. Aus dem Becken steigt eine grosse gleichmässig harte kugelige Geschwulst bis über den Nabel. Hymen derb. Gleich hinter dem Introitus trifft der Finger auf ein medianes, hartes Scheidenseptum. Rechts und links besteht eine vollkommen ausgebildete Scheide, in die hoch oben je eine kleine zapfenförmige Portio hineinragt. Bimanuelle Untersuchung ergiebt, dass der kugelige Tumor ganz symmetrisch mit beiden Cervices nach oben hin zusammenhängt. Adnexa nicht zu fühlen.

Diagnose: Der Befund wird ante operationem als ein Pendant zu dem früheren Uterus duplex myomatosus demonstrirt. Auch hier wird ein grosses Fibroid, symmetrisch zwischen den Corpora eines gleichmässig verdoppelten Uterus localisirt. angenommen.

Operation: Nach Eröffnung der Bauchhöhle zwischen Nabel und Symphyse wird die harte längsovoide Geschwulst, die von Verwachsungen frei ist, nach vorn über die Symphyse entwickelt. Die makroskopisch normalen Anhänge liegen im Douglasischen Raum. Längsincision des hinteren Fornix vom Cavum Douglasii aus, zuerst links Entwickelung der Portio durch den Schlitz und Umschneidung; dann rechts ebenso. Schliesslich wird das vaginale Septum dicht an den Colla quer durchtrennt, so dass nun beide ganz frei nach hinten in die Bauchhöhle schauen. Blase nebst Harnleitern werden abgelöst. das zarte Bauchfell der Excavatio vesico-uterina durchtrennt und jetzt zuerst rechts vom Tubenansatz bis zur Portio hin der Ansatz des Ligamentum latum durchschnitten. Es spritzen drei bis vier kleine Gefässe, die isolirt gefasst und ligirt werden. Links desgleichen. Sodann fortlaufende Vernähung der beiden Ligamentblätter rechts und links mit dünner Seide und Abschluss der Scheide und des Bauchfells über ihr. Glatter Verlauf. Dauerheilung.

Das Präparat zeigt Ihnen zunächst eine grosse walzenförmige harte Geschwulst von 17 cm Länge und 12 cm Breite und Dicke. An dem einen Ende sitzt ein 4,5 cm langer und über 4 cm breiter Stiel, wie der Griff an einer Keule. Er ist von mehr weicher, fleischiger Beschaffenheit und besteht aus zwei sehr kräftigen Colla von ganz gleichartiger Ausbildung. Ihre Wand ist weich, bis 1,5 cm dick; beide sind durch eine fleischige Scheidewand geschieden. Zwischen den grübchenförmigen äusseren Muttermündern besteht scheidenwärts in $^1/_2$ cm Länge der Rest eines 2 mm dicken fibrösen Septums, auf das sich die glatte Portioschleimhaut jederseits überschlägt, und das die Fortsetzung der cervicalen Scheidewand bildet.

Beide Cava sind eröffnet bis zum Ansatz der Eileiter hin, von denen links ein 4 cm langes Stück, rechts nur ein kurzer Stumpf erhalten ist. Die Corpora sind, wie die Colla, völlig gleich entwickelt, die Cava corporis wenig über 5 cm lang. Sie lagern der hinteren unteren Rundung der grossen Geschwulst so an, dass sie mit ihren

Ebenen nach hinten und medianwärts convergiren und umklammern dementsprechend das hintere untere Tumorsegment, das gegen den inneren Muttermund hinuntertritt, wie die Zangenlöffel den Kopf des Kindes. Das Myometrium corporis ist beiderseits gleichmässig hyperplastisch, 2—2,5 cm dick, weich und saftig, das Endometrium corporis in mässigem Grade verdickt. Ein verticaler Schnitt durch die ganze Höhe des Tumors lehrt einmal, dass es sich um ein typisches hartes Fibroid handelt (Bestätigung durch mikroskopische Untersuchung) und zweitens, dass die Kapsel desselben, die sich von der Schnittfläche rings retrahirt hat, von dünnnen bis 3 mm messenden Lagen parallelstreifigen Muskelfleisches und Perimetrium gebildet wird.

Das Perimetrium an der Oberfläche des Tumorbereichs und der Corpora ist glatt, mässig verdickt, grauröthlich mit Netzen weiter blauer Venen versehen, der gesammte Oberflächencontour leicht gehügelt. Ausserdem findet sich am linken Tubenansatz ein bohnengrosses, über dem rechten Tubenansatz, im Bereich der grossen Geschwulst, ein pflaumengrosses, und unterhalb des rechten Tubenansatzes je ein walnuss- und kirschgrosses typisches subseröses Fibroid.

Die Arbores vitae in den beiden Colla sind von mächtiger Ausbildung. Die vier Hauptleisten treten als 4 mm dicke runde Längswülste heraus und zeigen besonders in der unteren Hälfte reiche Verzweigung. Dabei sind die Systeme beiderseits symmetrisch in auffallender Weise verschoben; die Plicahauptleiste der vorderen Wände ist beiderseits soweit medianwärts gerückt, dass sie auf das Cervixseptum heraufgetreten ist, die der Hinterwand ganz lateralwärts, so dass die vier Wülste fast gleichmässig nebeneinander in der Frontalebene stehen. Das fleischige Septum erreicht, auf der Höhe der Wülste gemessen, mehr als 1 cm Dicke. Im Uebrigen ist die Mucosa cervicis blassröthlich, kaum verdickt und bildet nur auf der Mitte der zur rechten Vorderwand gehörigen Plicaleiste einen kaum erbsengrossen spornartigen polypösen Auswuchs.

Vergleichen Sie beide Präparate, so erkennen Sie ohne weiteres eine erstaunliche Uebereinstimmung.

Beide Male handelt es sich um total und symmetrisch verdoppelte Uteri[1]), beidemale sind die Cervices durch ein einfaches musculöses Septum, die Corpora aber durch ein grosses Fibroid getrennt, d. h. beidemale ist das Corpusseptum in der Fibromyombildung aufgegangen. Und zwar hat sich in beiden Fällen der

[1]) Ob primärer Uterus duplex septus oder Uterus duplex bicornis, ist nicht mehr zu entscheiden.

Tumor gleichartig von vorn und oben her ganz symmetrisch zwischen die Corpora bis nach dem inneren Muttermund hin hinuntergeschoben. Sie schmiegen sich beidemale dem hinteren unteren Geschwulstumfang an, convergiren mit den Ebenen der Cava nach hinten medianwärts und sind durch den massigen Tumor scharf nach hinten unten gedrückt: es besteht hier wie dort eine mechanische Retroflexio des doppelten Uterus durch intercorporale Myombildung. Die Differenzpunkte der Fälle sind unwesentliche (geringe Grössenverschiedenheiten der Tumoren und Uteri, das Scheidenseptum und einige kleine Myome in Fall 15, die in unmittelbarer Nachbarschaft der Hauptgeschwulst und gleichfalls im Bereich des Corpusseptum liegen). Man kann sagen, dass die beiden Bildungen sich völlig copiren, soweit eben die Natur überhaupt zwei gleiche Producte hervorbringt.

Sehen Sie nun in die aufgeschnittenen Cervices hinein, so erkennen Sie beidemale eine an sich wie durch ihre Uebereinstimmung auffallende Transposition der kräftigst ausgebildeten Plicae palmatae.

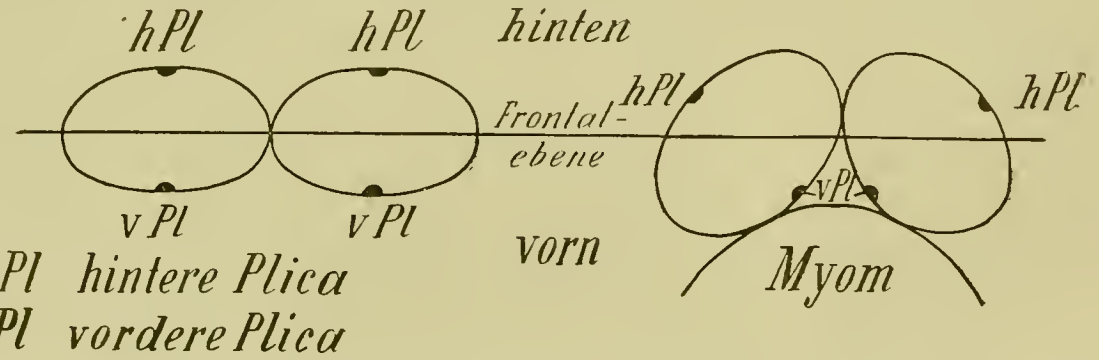

Fig 9. Schematische Darstellung der Plicastellung links in den gewöhnlichen Fällen totaler Uterusverdoppelung, rechts im vorliegenden Fall.

Während sonst die Längsleisten des Arbor vitae je auf oder etwa neben der Mittellinie zu treffen sind, sind sie hier jedesmal um die Verticale nach einwärts gedreht und zwar so stark, dass der Längswulst der Vorderwand von der Frontalebene nur wenig ventralwärts, der der Hinterwand nur wenig dorsalwärts entfernt geblieben ist. Insofern aber durch die Plicaewülste die Längsmittellinie der Müller'schen Fäden markirt wird, bedeutet diese Transposition eine Drehung der entsprechenden Theile der Müller'schen Gänge selbst.[1]) Sie erkennen die Art und das Excessive dieser Verschiebung am besten, wenn Sie die Plicaewülste im doppelten Uterus, wo diese jederseits in einer Sagittalebene sich gegenüberstehen,[2]) mit der Plicaestellung in unsern beiden Fällen, wo sich die Hauptleisten alle vier der Frontalebene nähern, auf dem Schema hier vergleichen. Es ist ohne Weiteres einleuchtend, dass eine der-

[1]) Vgl. L. Pick, l. c. S. 609 ff.
[2]) Vgl. Cruveilhier, l. c. S. 608.

artige hervorragende Drehung der Müller'schen Gänge nur auf einen embryonalen Bildungsfehler bezogen werden kann.

Erwägt man, dass diese Drehung der Cervices vollkommen gleichsinnig und gleichgradig mit derjenigen der Corpora ist und dass diese allein durch das Fibroid bedingt wird, das sich von vorn und oben her keilförmig eindrängt, so kommt man unmittelbar zu der Folgerung, dass ein Septum von principiell gleicher, d. h. von vorn nach hinten keilförmig verschmälerter Form, zwischen den Corpustheilen schon im Embryonalleben bestanden haben muss. Dieses muss die Ursache der embryonalen Längsrotation an den Müller'schen Fäden abgegeben haben. Die physiologische Atrophie der Scheidewand zwischen den Müller'schen Gängen im zweiten Fötalmonat blieb aus. Statt dessen kam es zwischen den späteren Corpusabschnitten zu einer keilförmigen Hyperplasie. Die Basis des Keils lag nach vorn. So wurden die uterinen Abschnitte der Müller'schen Fäden um fast einen rechten Winkel einwärts gedreht, und zwar ist die Grösse dieses Drehungswinkels an den vorliegenden Organen aus der Verschiebung der Plicaeleisten gegen die Medianebene unmittelbar abzulesen.

Diese embryonal überproducirte Zellmasse aber ist nicht bloss die Ursache der ausgebliebenen Verschmelzung und der Längsrotation der Müller'schen Gänge, sondern auch zugleich die anatomische Grundlage des grossen intercorporalen Fibroids. Aus der diffusen keilförmigen Hyperplasie des Septums entwickelt sich unter den physiologischen und pathologischen Reizen der Sexualthätigkeit das umschriebene Myom, das die gleiche Localisation und Lagebeziehung zu den Corpora beibehält.

Die anatomische Zergliederung dieser beiden Fälle nöthigt also auf eine Combination embryonaler Anlagen und irritativer Processe als Ursache für die Entwicklung des intercorporalen Fibroids zurückzugreifen.

Insofern dieses aber ein durchaus typisches Beispiel der gewöhnlichen Uterusmyome darstellt, möchte ich annehmen, dass ganz allgemein bei der Entwicklung dieser Geschwülste ausser irritativen Zuständen auch embryonal überproducirte Keime eine Rolle spielen.

L. Pick hat übrigens unter Berücksichtigung der gesammten Theorieen über die Entstehung der Uterusdoppelbildung und der Casuistik von Geschwulstentwicklung in der doppelten Gebärmutter den „symmetrisch verdoppelten Uterus mit intercorporalem Myom" als eine anatomisch und genetisch umschriebene Species unter den Gebärmutterverdoppelungen herausgehoben und gleichzeitig die allgemeine Bedeutung embryonaler Rotationen an den Müller'schen Gängen, wie sie z. B. unsere beiden Fälle zeigen, für die Entstehung der Uterusdoppelbildung ausführlich besprochen. —

Ich kann jetzt auf diese interessanten Punkte nicht weiter eingehen, wende mich vielmehr zu einem Präparat, das einen Beitrag zur Kenntniss vom Aufbau der Fibroidsubstanz selbst liefert.

Es betrifft den durch abdominale Panhysterektomie gewonnenen Uterus des Falles 13 (s. o. epoophorale Adenomyome), dessen einzelne Daten ich bereits oben angegeben habe.

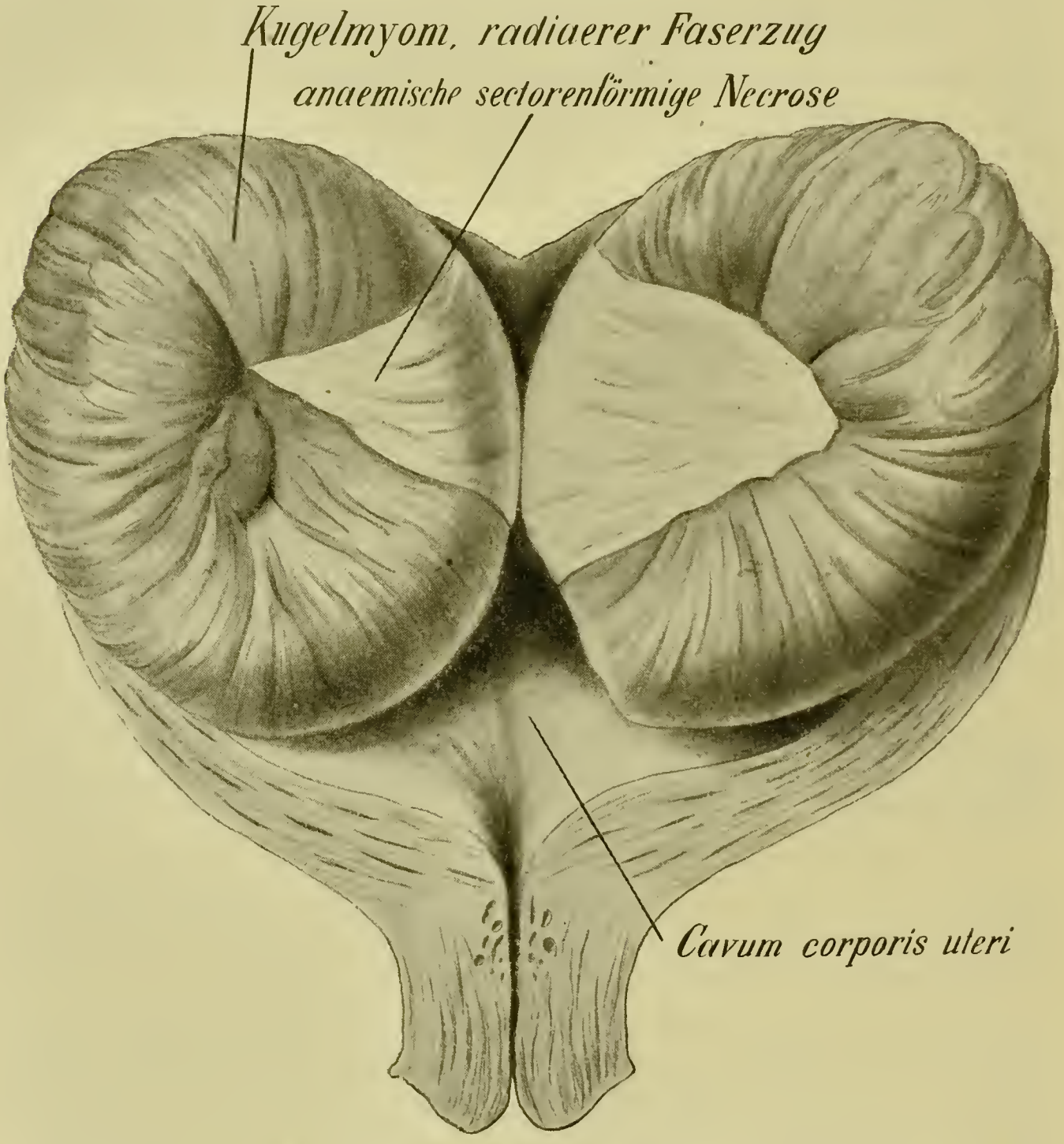

Fig. 10. Solitäres Kugelmyom im Fundus. Radiärer Faserzug. Sectorenförmige anämische Nekrose.
Fall K., operirt 6. October 1898, entlassen 29. October 1898.

Das Organ, von den Anhängen befreit, wog unmittelbar post operationem 850 g. Der Fundustheil war durch eine Geschwulst kuglig aufgetrieben, aber unsymmetrisch nach links hinten oben hin: der linke Tubenstumpf stand viel höher als der rechte. Der Abstand zwischen beiden Tubenstümpfen betrug $9^1/_2$ cm, die grösste Länge des Organs beinahe 16 cm. Der Bauchfellbezug war etwas verdickt,

gelbröthlich, und nach unten hin mit zottigen Verwachsungsresten versehen. Das Organ wurde längs der rechten Seitenkante eröffnet und dabei die Fundusgeschwulst mit durchschnitten. So sehen Sie es hier auch auf der Abbildung vor sich.

Der Fundustumor erweist sich als ein sehr stark über die Schnittfläche quellendes blutig suffundirtes histioides Myom (frei von Epithel) von 9 cm Durchmesser. Seine Zeichnung ist insofern eine eigenartige, als statt der gewöhnlichen gesetzlosen Durchflechtung der Bündel von einem centralen Punkte aus die fasrigen Züge sternförmig zur Peripherie ausstrahlen und ferner in dieser Gruppirung auf dem Tumordurchschnitt sich mit Leichtigkeit wieder grössere breite oder kleinere schmale Sectoren leicht abgrenzen lassen. Diese Abtheilung der Myomsubstanz tritt um so augenfälliger in die Erscheinung, als nach der linken Peripherie hin ein anämischer gelbweisser Sector von ca. 60^0 sich aus der blauröthlichen gleichmässig durchbluteten Myomsubstanz aufs Schärfste keilförmig heraushebt. In seiner Spitze, die ziemlich genau im Centrum des Myoms gelegen ist, steckt ein stricknadeldickes verkalktes Gefäss; längs der unteren, in etwas geringerem Grade auch längs der oberen Grenzlinie zieht ein frischer Blutstreifen.

Die Geschwulst sitzt links oben im Fundus intraparietal sowohl von der vorderen wie von der hinteren Funduswand umschlossen und wölbt mit ihrem unteren Pol den oberen Theil der hinteren Corpuswand tief nach rechts unten hin vor. Das Myometrium corporis ist saftig, concentrisch-lamellär angeordnet, in der Umkapselung des Myoms in Vorder- und Hinterwand von 1—2 cm Dicke, die auf 5 mm da sinkt, wo das Myom sich ins Cavum vorbaucht. Das Endometrium corporis ist leicht verdickt, glatt, gelbröthlich, die Cervix 5 cm lang mit 12 mm dicker Wand. Ihre Schleimhaut und die der Portio sind ohne Besonderheiten.

Die Zusammensetzung des vorliegenden Myoms, die auf dem Durchschnitt die strahlenförmige Vereinigung der Züge in einem gemeinsamen Centrum zeigt, ist eine sehr eigenartige.

Virchow, dem wir über den Faserzug in den Myomen die ersten und gleichzeitig erschöpfenden Angaben verdanken[1]), hebt allgemein hervor, dass in den weicheren Myomen mit losem Bindegewebe die Muskelbündel mehr regelmässig, oft parallel sich anordnen (S. 110), während in den harten fibromusculären Formen eine vielfache filzartige Durchflechtung der Faserzüge eintrete (S. 110). (Münz's, Filzgeschwülste oder Pilome.) Die intraparietalen Uterusmyome (S. 191 ff.) stellen theils derartig harte (fibröse) indurirende und zur Verkalkung neigende Tumoren dar, theils weiche (Myxo-

[1]) Virchow, Geschwülste. Bd. 3, Theil 1. S. 110, S. 168, S. 193.

myoma oder Myoma mucosum und ödematöse Myome), theils cystische, theils fast rein musculöse Formen. „In diesen bildet (S. 193) die Musculatur dicke, leicht bewegliche streifige Züge, Balken oder Blätter, welche sich weit weniger verschlingen, als es bei den harten Formen der Fall ist. Auch hat der Durchschnitt der Geschwulst nicht das weisse, sehnige Aussehen des Fibromyoms, sondern vielmehr ein röthliches, zuweilen geradezu fleischiges, ähnlich dem des schwangeren oder puerperalen Uterus.“ Zu diesen musculösen bindegewebsarmen Formen gehört, wie das Mikroskop beweist, auch die vorliegende Geschwulst, nur hat hier die streifig balkige Anordnung eine solche Regelmässigkeit angenommen, dass der Durchschnitt geradezu ein sternförmiges Gepräge erhalten hat. Dabei klafft im Centrum das Lumen einer starren verkalkten Arterie, und es lässt sich aus dem weisslichen keilförmigen Sector, der im Gegensatz zu der hämorrhagischen Infiltration der übrigen Myomgewebe einer anämischen Necrose entspricht, folgern, dass die vom Centralgefäss abgehenden Arterien wenigstens in gewissen Bezirken des Tumors „Endarterien“ im Sinne Cohnheim's darstellen. Man darf wohl annehmen, dass die blutige Durchtränkung der anderen Geschwulstbezirke auf dem Wege ächter hämorrhagischer Infarcirung gleichfalls in Folge des centralen Gefässverschlusses erfolgt ist, wie ja auch in anderen Organen sich unter Umständen anämische Necrose und hämorrhagische Infarcirung je nach den Verhältnissen der localen Gefässversorgung verbindet.

Orloff[1]) hat darauf hingewiesen, dass in manchen kleinen Myomen die Muskelbündel vom Centrum derselben in radiärer Richtung ausstrahlen, und weiter ist auch bekannt[2]), dass in der Mitte kleinster Myomknötchen öfters ein kleines Gefäss zu sehen ist.

Doch ist bisher eine sternförmige regelmässige Anordnung der musculären Züge um ein Centralgefäss in einem so bedeutenden Myom von 9 cm Durchmesser kaum zur Anschauung gebracht und eine anämische sectorenförmige Nekrose in einem Myom überhaupt nicht bekannt geworden.[3])

---

[1]) Orloff, Zur Genese der Uterusmyome. Prager Zeitschr. f. Heilkunde. Bd. 16. 1895.

[2]) Orth, Lehrbuch der speciellen patholog. Anatomie. Bd. 2, 1. Hälfte, S. 490.

[3]) Der „grosse, nahezu runde durchblutete Fleck“, der von v. Ott (Centralbl. f. Gynäkol. S. 274/75, 1888) als ein „Infarct“ im Parenchym eines Uterusmyoms beschrieben worden ist, ist pathologisch-anatomisch Nichts als einfache Blutung im Myom, übrigens mit einer aus der Beschreibung des Falles nicht hervorgehenden Aetiologie.

Es folgt aus dieser Beobachtung, dass auch in grösseren Uterusmyomen der weicheren muskulösen Form unter Umständen eine bestimmte radiäre Anordnung des Verlaufs der Muskelbündel besteht, die vielleicht noch öfter zu demonstriren wäre, wenn die so ausserordentlich häufigen Geschwülste jedesmal einer ein wenig eingehenderen Prüfung unterworfen würden. Eine Gesetzmässigkeit des Faserverlaufs in Uterusfibroiden principiell zu leugnen, ist jedenfalls unrichtig.

Gerade an solche Fälle kann naturgemäss die schon oben gestreifte Theorie von der Entwicklung des Myoms aus der Arterienmuskulatur anknüpfen, wenn ich für meine Person allerdings auch keine besondere Neigung zu einer speculativen Verallgemeinerung dieser Art verspüre. —

Schliesslich zeige ich Ihnen, m. H., noch ein Exemplar einer Gruppe von histioiden intraparietalen Myomen, die ohne in ihrer Structur histologische Besonderheiten zu bieten, durch ihre Localisation besonders bemerkenswerth sind und zwar wesentlich in praktisch-chirurgischer Beziehung. Ich komme darauf im klinischen Theil meiner Ausführungen noch einmal zu sprechen und möchte hier nur hervorheben, dass es intraparietale Myome giebt, die bei ihrem Wachsthum den entsprechenden Bezirk der Uteruswand so sehr ausdehnen, dass dieser ganz aufgebraucht wird und verschwindet. Diese Art von Myomen wächst aus einer bestimmten Strecke der Wand expansiv heraus, nicht durch Apposition neuer Knoten, und erscheint daher auf dem Durchschnitt nicht knollig lappig, sondern gleichmässig wie aus einem Stück.[1]) Es sind mithin davon diejenigen Fälle zu trennen, in denen die gesammte Uteruswand sich aus dicht gedrängten kleinen Myomknoten zusammensetzt, also eine diffuse myomatöse Hypertrophie des Uterus in Form gedrängter knolliger Einzelherde besteht.[2]) Bei den intraparietalen Fibroiden, die ich meine, setzt sich ein einziges einheitlich aus sich heraus wachsendes Myom an die Stelle des betreffenden Theiles des Uterus, substituirt ihn, wird selbst Uteruswand.

Virchow bemerkt (l. c. S. 176), dass die intraparietalen Myome sich manchmal fast durch die ganze Dicke der Wand entwickeln und selbst das Collum miteinschliessen. Die Collummyome, die, an sich selten, relativ am häufigsten intraparietal heranwachsen, substituiren bei irgendwie erheblicherer Ausdehnung sogar regelmässig die vordere oder hintere Cervixwand und können im Verhältniss zu dem kappenartig aufsitzenden unvergrösserten Corpus unter Umständen gewaltige Dimensionen er-

---

[1]) Virchow l. c. Bd. 3, Theil 1, S. 179.
[2]) Orth l. c. S. 495.

reichen. Ein sehr typischer Fall dieser Art (grosses intraparietales Myom der vorderen Cervixwand, das sowohl polypenartig mit der Rundung der vorderen Lippe in die Scheide hinabsteigt, wie den unveränderten Uteruskörper weit in die Höhe drängt und stark anteflectirt) ist von Virchow l. c. S. 219, Fig. 223 abgebildet.

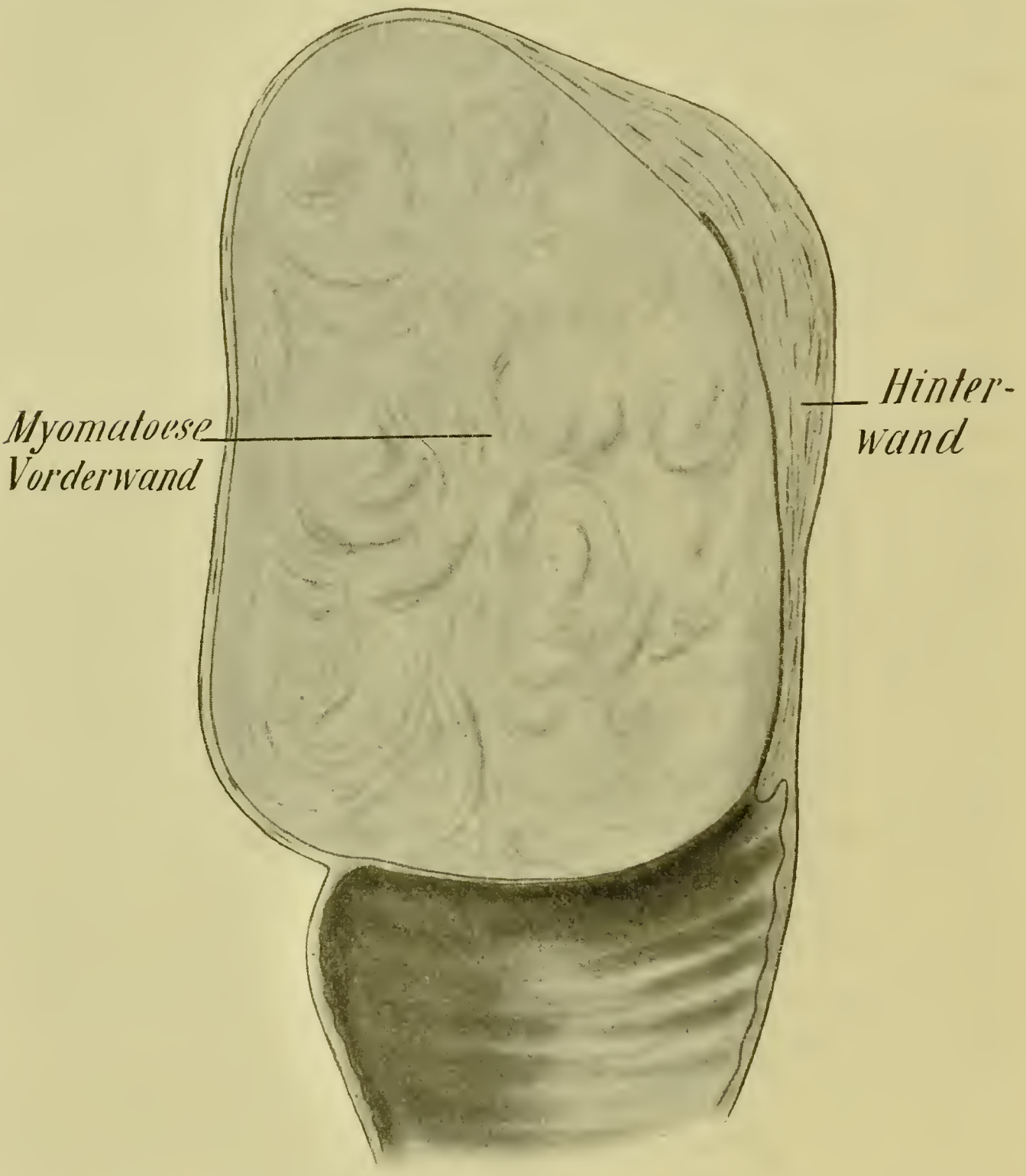

Fig. 11. Schematische Darstellung eines die Vorderwand des Uterus substituirenden Myoms, auf dem Medianschnitt.
Fall M., operirt 21. October 1898, entlassen 1. December 1898.

Ein weiteres Beispiel dieser Myomgattung bietet der myomatöse Uterus, den ich Ihnen hier in natura und auf dem nach den Maassverhältnissen des Präparats gezeichneten Medianschnitt (Fig. 11) vorlege.

Die riesige Geschwulstmasse wiegt 3850 gr. Sie finden eine sehr grosse, etwas harte unregelmässig eiförmige Geschwulst,

die eine Länge von 26 cm, eine Breite von 23 und eine Dicke von 14 cm besitzt. Auf der einen Seite, deren fetzige Oberfläche von sehr dicken blauen Venengeflechten durchzogen ist, ist sie ziemlich abgeplattet. Hier lag sie der mächtig hochgezogenen Harnblase an. Auf der anderen (hinteren) Seite liegt der Uterus gleichsam angeklebt an die Geschwulstmasse. Seine Hinterwand ist median aufgeschnitten. Seine Vorderwand als solche fehlt: das grosse Fibroid hat dieselbe in toto substituirt. Es stösst nach dem Cavum zu an die Schleimhaut, nach dem Fundus hin an die Serosa, die mit scharfem Schnittrande (der ehemaligen Excavatio vesico-uterina entsprechend) endigt, nach unten hin an die Portioschleimhaut, nach vorn hin, wie schon bemerkt, an das perivesicale Zellgewebe: also vollständiger Ersatz der gesammten Uterusvorderwand durch Myommasse

Das Cavum uteri ist 13 cm lang, das Myometrium nimmt von der Portio bis zum Fundus continuirlich von 1—2 cm Dicke zu; die Cervix ist besonders ausgezogen (9 cm lang) und vom Corpus durch eine taillenartige Schnürung abgesetzt. Das gesammte Endometrium ist atrophisch, das Perimetrium ist verdickt, streifig suggillirt, von den Anhängen sind nur Stümpfe erhalten; von der rechten Tube ein $4^1/_2$ cm langes Stück des isthmischen Theils, das durch Verwachsungen an der hinteren Uteruswand fixirt ist.

Sie erkennen am Präparat wie an der Figur, dass trotz der bedeutenden Streckung des Uterus die in toto myomatöse Vorderwand den eigentlichen Uterusfundus noch um ca. 10 cm überragt und unter das Niveau des Os externum, an der hinteren Lippe gemessen, um 3 cm hinuntertritt.[1])

Die klinischen Daten des Falles (Hysteromyomektomia abdominalis bei 41jähriger 6 par.) gebe ich Ihnen später (Fall 19). Vorerst wollte ich Sie auf diese Gruppe von Myomen, die ich als **substituirende** bezeichne, betreffs der rein anatomischen Verhältnisse aufmerksam machen.

---

[1]) Orth bildet l. c. S. 490 Fig. 118 einen ähnlichen Fall ab, der aber, abgesehen von der geringeren Dimension des Präparates, die Hinterwand des Uterus betrifft: Interstitielles Fibromyom der hinteren Uteruswand, in die hintere Muttermundslippe hineingewachsen. Elongatio uteri.

II.

Beiträge zum klinischen Verhalten der Myome.

A. Adenomyome.

Der Versuch, ein eigenes klinisches Krankheitsbild der Adenomyome zu schaffen, ist bisher nicht gelungen. W. A. Freund hat sich in einem Anhange zu v. Recklinghausen's oben vielcitirtem Werk (l. c. S. 220—226) der Aufgabe unterzogen, die voluminösen Gebärmutteradenomyome klinisch zu beleuchten und ist zu dem Schlusse gekommen, dass diese Geschwulstform als ein wohlumgrenztes und darum gut erkennbares Krankheitsbild in der Pathologie des Uterus zu fixiren sei. Sie stehe in engster Beziehung zum weiblichen Infantilismus und sei eine besondere Form abnormer Reaction infantiler Geschlechtsorgane auf physiologisch-functionelle oder pathologische Reize. Dementsprechend zeigen die Trägerinnen dieser Tumoren auch sonst mannigfaltige infantile Charaktere im Bereiche der Genitalsphäre.

L. Pick hat in kritischer Erörterung auf Grund sorgfältigen Vergleichs namentlich der anatomischen Darlegung v. Recklinghausen's mit den klinischen Auseinandersetzungen W. A. Freund's, die ja auf dem gleichen Materiale fussen, bewiesen[1]), dass das von letzterem Autor gezeichnete Krankheitsbild der voluminösen paroophoralen Adenomyome in den allerwenigsten Punkten auf thatsächlicher Basis ruhe, und soweit ich sehe, hat auch durch die neueren und neuesten Publicationen über Adenomyome am weiblichen Sexualapparat die Freund'sche Lehre keinen Succurs erhalten.

Ich habe mein eigenes klinisches Material (1 Fall von voluminösem paroophoralen Adenomyom und 4 Fälle von voluminösen schleimhäutigen Adenomyomen des Corpus uteri; s. o. Fall 1, 2, 3, 4, 8) einer genauen Durchsicht und dem Vergleich mit den klinischen Daten anderer Autoren über voluminöse Adenomyome unterzogen. Danach bin ich für meine Person der Ansicht, dass die Symptomatologie der Adenomyome am weiblichen Genitale, sofern diese

---

[1]) L. Pick a, S. 194—204.

überhaupt klinische Symptome machen, also eine gewisse Grösse besitzen, von der der gewöhnlichen Myome[1]) (Meno- und Metrorrhagieen, Schmerzen, Compressionserscheinungen, Rückwirkungen auf das Allgemeinbefinden etc.) sich irgendwie bemerkbar nicht unterscheidet, geschweige denn, dass sich gar klinisch, d. h. bei uneröffneter Leibeshöhle schleimhäutige und mesonephrische Adenomyome mit einiger Sicherheit trennen liessen. Ist dies doch, um das hier nochmals hervorzuheben, zuweilen auch am heraus- und aufgeschnittenen Uterus ein schwieriges, oder selbst unlösbares Problem! Ja, man kann, wenn man den vergrösserten Uterus selbst in der Hand hat, gelegentlich ausser Stande sein, auch nur ein voluminöses Adenomyom als solches als distincte Geschwulst abzugrenzen und zu erkennen, also etwa rein metritisch-hyperplastische Zustände, „concentrische Hypertrophie" des Uterus und dergl. auszuschliessen. Denken Sie an unsern Fall 4 von schleimhäutigem Adenomyom, über den ich oben genauer berichtet habe. Hier glaubt man vor der Operation einen etwa apfelgrossen harten Tumor rechts vor dem Uterus zu tasten, anscheinend ein Fibroid, das dem Uterus so dicht ansitzt, dass es nicht von ihm zu trennen ist. Es gelingt nach der probatorischen Incision weder vom vorderen noch vom hinteren Scheidengrund aus dem in die Bauchhöhle eindringenden und den Uterus abtastenden Finger an dem vergrösserten Organ eine deutliche Geschwulstbildung festzustellen. Und doch findet sich, als sechs Monate später zur vaginalen Radicaloperation geschritten werden muss, ohne dass der Uterus etwa sich gegen das erste Mal vergrössert hätte, in der rechten Fundushälfte ein fast apfelgrosses typisches Adenomyom!

Wie soll der Kliniker erschliessen, was ohne die Hilfe des Messers auch dem Anatomen verborgen bleiben muss?

Die klinischen Vergleichungen der verschiedenen Adenomyomfälle haben mir auch gezeigt, wie vorsichtig man mit jeder Verallgemeinerung etwa „specifisch" erscheinender Symptome umzugehen hat. So war es mir aufgefallen, dass unter meinen 4 Fällen grosser schleimhäutiger Adenomyome (s. o. Fall 1—4) die Affection 2 mal sterile Frauen, 2 mal (Fall 2, Fall 3) eine 1para betraf; es lag also gewiss nahe, die Sterilität als einigermaassen charakteristisch für das schleimhäutige Adenomyom zu verwerthen. Und doch betrifft „das von der Uterusschleimhaut abstammende Adenomyom", über das v. Recklinghausen im Nachtrag seines Werkes (l. c. S. 227—234) berichtet, eine 6para, ein Fall grossen schleimhäutigen Adenomyoms bei v. Lockstaedt (Fall 5, l. c. S. 11) eine Frau, die 2 mal geboren

[1]) Th. Landau, Die Gebärmuttermyome, ihr anatomisches, klinisches Verhalten etc. Deutsche Praxis 1898, No. 11—13.

und 2 mal abortirt hat. Hier wird erst ein reicheres klinisches Material, als zur Zeit zu Gebote steht, ermöglichen, etwaige Gesetzmässigkeiten festzustellen.

Dagegen lassen sich schon jetzt aus dem typischen rein anatomischen Verhalten der Gebärmutteradenomyome gewisse Eigenschaften dieser Tumoren ableiten, die besonders therapeutisch von bemerkenswerther Bedeutung sind und in diesem Punkte Adenomyome und histoide Myome in der That klinisch trennen lassen. Ich meine die diffuse Ausbreitung der Adenomyome in ihrem Mutterboden.

Die innige Verbindung und Durchflechtung der Adenomyomzüge mit ihrer Umgebung, die Sie an unsern Präparaten allerwärts in so ausgesprochener Weise feststellen konnten, bedingt die besten und für alle Punkte der Tumoren gleich günstigen Ernährungsbedingungen. Darum kommen hier ausgebreitetere regressive Metamorphosen (Erweichung, Verflüssigung, Vereiterung der Myomsubstanz etc.), die bei den gewöhnlichen, vom Muttergewebe abgesetzten Fibroiden mehr oder weniger häufig sind, nicht zur Beobachtung, wenn ja freilich auch kleinere Blutungen und Pigmentirungen geradezu mit zu den Charaktern der Adenomyome gehören und gelegentlich einmal wenig umfängliche umschriebene Veränderungen regressiver Art auch in Adenoymen auftauchen.[1]) Aber schwere Entzündung, Vereiterung der Myomsubstanz, Gangrän und septische Zustände, die unter Umständen das Leben der Trägerin bei Kugelmyomen bedrohen, bleiben Frauen mit Adenomyomen erspart. Freilich gehen diese dafür wieder der Chancen der „Myomgeburt“ und der „Myomstielung“ verlustig. Gewöhnliche Fibroide, selbst wenn sie zunächst ganz intraparietal entwickelt sind, können durch dissecirende Entzündung rings in ihrem Bette gelockert werden oder auch ohne eine eigentliche Eiterung die deckenden Lagen der Mucosa und der Muskelsubstanz usuriren und entweder durch Contraction des Organs ganz ausgepresst oder durch einen relativ sehr geringfügigen Eingriff, ebenso wie bei primärer Stielung, beseitigt werden.

Eine spontane Expulsion[2]) dieser Art oder eine Stielung halte ich bei den ganz diffus verankerten Uterusadenomyomen nicht für möglich. Wo drüsenführende Myome im Cavum uteri in polypöser Form auftreten und für sich leicht entfernt werden können, da handelt es sich — ich verweise auf unsern obigen Fall 11 — um gewöhnliche Fibroide mit accidentellen Epitheleinschlüssen.

---

[1]) L. Pick beobachtete Kalkablagerung in den Adenomyomen der Fälle 8 und 13; einmal (Adenomyom des hintern Fornix) in Form scholliger Ablagerung, das andere Mal (subseröses Adenomyom des Corpus uteri) in Form von „Psammomkörnern.“

[2]) Virchow, l. c., Bd. 3, Theil 1, S. 183.

Es ist ferner bei den ganz umgrenzten und ausschälbaren Kugelmyomen gemeinhin die operative Enucleation der Geschwülste prognostisch allermeist der leichtere, die Totalexstirpation von Uterus und Geschwülsten der schwerere Eingriff. Das ist bei den Gebärmutteradenomyomen gerade umgekehrt. Hier, kann man sagen, bedeutet der Versuch der Geschwulstenucleation d. h. ein conservirendes Verfahren unter Umständen den Tod, hier ist die Radicalexstirpation, Hystermyomektomia totalis, das technisch und prognostisch sicherere Vorgehen.

Der Grund für das scheinbare Paradoxon liegt eben in dem eigenthümlichen infiltrativen Charakter dieser Tumoren. Hier giebt es keine glatte Enucleation aus einer glatten Kapsel, sondern nur ein blutiges Herausreissen und Herausfetzen mit schweren Läsionen des Uterusfleisches.

Man muss in diesem Sinne W. A. Freund durchaus zustimmen, wenn er die Totalextirpation von Uterus sammt Adenomyomen als das einzig wirksame Verfahren für die Behandlung von Uterusadenomyomen bezeichnet und zwar, wie wir heute sagen können, nicht nur von paroophoralen, sondern auch von schleimhäutigen. Ein anderer Operationsversuch scheitert.

Das illustrirt unser Fall 2 in ganz klassischer Weise. Hier war ich bestrebt, das isolirte Myom aus der rechten ventralen Fundushälfte nach Sectio mediana anterior isolirt herauszuschneiden, ein Verfahren, das bei gewöhnlichen Fibroiden, wenn man einmal erst an den Tumor herangekommen ist, kaum jemals Schwierigkeiten bietet. Hier war es dagegen ganz unmöglich, trotzdem ich durch ausgiebiges Morcellement in das Geschwulstbett von jeder Seite her einzudringen suchte, den Tumor zu lockern. Das Adenomyom war in so diffuser Weise mit der Umgebung Eins geworden, wie man es sonst nur bei malignen Neubildungen z. B. einem sarcomatös gewordenen Myom zu sehen gewohnt ist[1]), und es blieb schliesslich Nichts übrig, als das stark zerfleischte und blutende Organ sammt der Geschwulst herauszuschneiden.

Allerdingsbildet die Uterusexstirpation das chirurgische Normalverfahren wesentlich für die von v. Recklinghausen beschriebenen grossen intraparietalen Adenomyome des Uterus, die auch Freund allein bei seinen Ausführungen berücksichtigt.

In der Gruppe der grossen paroophoralen subserösen und iuxtauterinen interligamentären Adenomyome haben wir Tumoren dieser Art kennen gelernt, die mit Erhaltung der Gebärmutter sich entfernen lassen. Da sogar bei den interligamentären Adenomyomen mit fortschreitendem Wachsthum eine gewisse Isolirung eintritt, so

---

[1]) L. Pick, Zur Histiogenese und Classification der Gebärmuttersarcome. Arch. f. Gynäkol., Bd. 48, S. 38, 1895.

können solche Geschwülste ganz für sich ausgeschält werden; sie imponiren dabei infolge der mächtigen Ausbildung ihrer cystischen Antheile unter Umständen zunächst als Ovariencysten.[1])

Bei den subserösen Corpusadenomyomen geht die Auslösung des Tumors nicht ohne Läsion des Uterusfleisches ab. Denn wenn auch die Adenomyommasse sich hier einigermaassen begrenzt, so bleibt doch die infiltrirende Verschmelzung der Geschwulstbasis mit dem Myometrium bestehen, und man muss somit bei der Tumorabtragung auch jedesmal gewisse Partien der Uterusmusculatur mit entfernen. Sie sehen das sehr deutlich an dem eigenartigen paroophoralen Adenomyom des Uterusdorsums des Falles 8. Hier (Fig. 6) an der Abtragungsfläche stossen Sie auf lockere fasciculäre parallelbündlige Gewebslagen, die sich von der sehr festen Substanz der Myomknollen auf den ersten Blick unterscheiden, und die nichts Anderes sind alsTheile des hyperplastischen Myometriums. Auch in L. Aschoff's Fall von subserösem in's Ligament entwickelten Adenomyom[2]) greift dieses unregelmässig in die Uterussubstanz ein.

Jedenfalls ist der operative Eingriff bei den voluminösen und interligamentären Adenomyomen im Ganzen ein leichterer, einfacherer. Der Uterus, gelegentlich mit Adnexen, kann conservirt werden.

Die besondere schleimig-papilläre Oberflächenbeschaffenheit eines paroophoralen subserösen Adenomyoms, wie sie unser Fall 8 darbietet, kann, wenn sie gelegentlich bei analogen oder nahestehenden Geschwülsten wieder beobachtet werden sollte, den Operateur stutzig machen. Ich dachte bei der medullären Consistenz der Auswüchse und ihren intimen Verbindungen mit dem Darm zunächst an eine maligne Neubildung. Das Mikroskop beseitigte indessen diesen Verdacht völlig. Die Patientin hat sich in den 6 Jahren seit ihrer Operation (6. Mai 1893) stets vorzüglich befunden.

Es ist bemerkenswerth, dass gerade bei grossen interligamentären Adenomyomen die chronisch-adhäsive Peritonitis, die nach v. Recklinghausen (l. c. S. 91) die gewöhnliche Folge des Vordringens der (paroophoralen) Adenomyome an die Serosa darstellt, und auch nach Freund sehr frühzeitig bei diesen Tumoren sich einstellt (S. 225), nicht immer vorhanden ist, obschon doch gerade diese Geschwülste dem Beckenbauchfell sehr ausgiebig anlagern. Dadurch vereinfachen sich die „Tumorausschälungen" in solchen Fällen noch mehr. Man vergleiche die einschlägigen Beobachtungen von L. Aschoff (Fall 1) und Breus (Fall 1). Bei L. Aschoff ist trotz sonstiger genauer Beschreibung der Geschwulst von irgend-

---

[1]) Breus l. c. Fall 1; L. Aschoff l. c. Fall 1.

[2]) l. c. Fall 2, Seite 36.

welchen peritonitisch-adhäsiven Oberflächenveränderungen Nichts erwähnt. Breus bemerkt ausdrücklich, dass „Uterus und Adnexa ausser der Dislocation keine wesentliche Veränderung zeigten."

Auch da, wo erheblichere chronisch-entzündliche Veränderungen des Beckenbauchfells bei Adenomyomen gefunden werden, braucht es sich naturgemäss durchaus nicht immer um Folgezustände der Adenomyome, entstanden durch eine Art von specifischem, dieser Geschwulstart gleichsam immanentem Reiz zu handeln. Denn auch bei den gewöhnlichen histioiden Myomen stossen wir ja häufig genug auf begleitende leichtere oder schwerere chronisch-entzündliche Veränderungen der Beckenserosa oder der Uterusadnexa, und ferner sind auch die schleimhäutigen Uterusadenomyome, die nur in Ausnahmefällen mit Ausläufern an die Serosa treten, mit chronischen pelviperitonitischen Veränderungen und eitrigen Adnexentzündungen — man vergleiche unsere Beobachtungen 2, 3, 4 — oft vergesellschaftet.

Sie sehen, m. H., dass für eine ganze Anzahl klinischer Punkte in der Adenomyomlehre das bisher vorliegende Material mehr zur Fragestellung als zu einer schlüssigen Beantwortung ausreicht. Hoffentlich wird, je mehr die histiologische Seite des Themas sich klärt, die begreiflicher Weise in erster Reihe interessirt, auch die Neigung sich steigern, dem klinischen Verhalten dieser besonderen Geschwulstform etwas eingehendere Berücksichtigung in den Veröffentlichungen zu schenken, als dies bisher geschehen ist.

B. Myome.

Ich möchte hier zunächst auf zwei für die operative Indicationsstellung bei den Uterusmyomen beachtenswerthe Punkte ganz kurz hinweisen.

Der eine betrifft das Verhältniss der Myombildung und des Myomwachsthums zur Menopause. Man begegnet sehr häufig der Vorstellung, als ob „mit dem Eintreten der Klimax" Myome nicht mehr in Erscheinung treten oder bis dahin wachsende Myome zum Stillstand kommen. Letzteres mag in gewissen Fällen zutreffen. Daraus wird dann allgemein gefolgert, dass wenn die Trägerinnen myomatöser Tumoren der klimakterischen Zeit, also etwa dem Ausgange der vierziger Jahre, sich nähern, Zuwarten geboten und ein operativer Eingriff hinauszuschieben sei. In besonderer Menge — vielleicht durch einen Zufall bedingt — wiegen bei meinem Material unter den voluminösen Uterusmyomen, die durch erschöpfende

Blutungen, Druckerscheinungen etc. die Operation indicirten, die Lebensalter von 40—55 Jahren vor. Ich stehe daher im allgemeinen durchaus nicht auf dem Standpunkt, die Menopause oder genauer die Zeit derselben für die Myomtherapie zu hoch in Anschlag zu bringen. Die Klimax bleibt eben aus, die Menstruation und vor allem die Metrorrhagieen dauern fort, die Geschwülste wachsen weiter, und unter nutzlosem Zuwarten verschlechtern sich die Chancen der Operation, die schliesslich doch erforderlich wird oder zuweilen, wenn bereits Nephritis, Oedeme, Herzinsufficienz sich eingestellt haben, überhaupt nicht mehr ausführbar ist. In solchen Fällen sind die Kranken dem conservativen Prinzip geopfert.

Ein weiterer Punkt, der besonders für die Indicationsstellung des chirurgischen Eingriffs in der klimakterischen Zeit eine grössere Bedeutung besitzt, ist die Möglichkeit der malignen sarkomatösen, sehr selten auch primär carcinomatösen Umwandlung der Myome. Fehling[1]) berechnet sie auf 4,7 % seiner operirten Fälle, und ich möchte hervorheben, dass unter seinen neun Beobachtungen acht Frauen im 45.—68. Lebensjahr, also im klimakterischen Alter standen (eine im 35.). Andere Autoren halten sarkomatöse Degeneration der Fibroide für noch häufiger[2]). Es ist besonders bemerkenswerth, dass auch nach der als Palliativoperation der Myome seinerzeit sehr beliebten und auch heute noch nicht allzu selten geübten ovariellen Castration sarkomatöse oder carcinomatöse Umwandlung von Myomen, vom weiteren Wachsthum der Myome ganz zu schweigen, beobachtet worden ist. Fehling berichtet über zwei derartige Fälle (l. c. S. 485).

Erweist sich die operative Entfernung eines oder mehrerer Uterusmyome als nothwendig und ist die isolirte Exstirpation der Geschwülste nicht ausführbar, so übe ich nur ein Verfahren, das ist die Totalexstirpation des myomatösen Uterus, mit Zurücklassung der gesunden und Entfernung der kranken Anhänge. Ueber die von mir geübten Methoden der totalen Exstirpation der myomatösen Gebärmutter haben ich und Th. Landau uns zu wiederholten Malen geäussert[3]). Ich will daher hier nur, ohne auf Details einzugehen, die technischen Grundprinzipien unserer Operationsweise kurz berühren.

---

[1]) Fehling, Maligne Degeneration und operative Behandlung der Uterusmyome. Beiträge zur Geburtshülfe und Gynäkologie Bd. 1, Heft 3, S. 488.

[2]) Vergl. z. B. Chrobak, Beitrag zur Kenntniss und Therapie der Uterusmyome. Monatsschrift für Geburtshülfe und Gynäkologie 1896, Bd. 3, S. 177.

[3]) L. Landau, Verhandlungen des XI. internationalen Congresses in Rom; Refer. Centralblatt für Gynäkologie 1894, Bd. 18, S. 373 f.; Verhandlungen der Gesellschaft für Geburtshülfe und Gynäkologie zu Berlin; Zeitschrift für Geburtshülfe und Gynäkologie 1895, Bd. 33, S. 490 ff.:

Warum bin ich, sobald ein conservirendes Vorgehen, die Enucleation, die isolirte Abtragung der Fibroide, eventuell mit Hülfe der Sectio mediana uteri, überhaupt die isolirte Entfernung der Geschwülste mit Schonung des Uterus unthunlich ist, ein unbedingter Anhänger der totalen Exstirpation? Weil bei Zurücklassung eines Uterusstumpfes z. B. bei der supravaginalen Amputation stets zwei gefährliche Klippen vorhanden sind: Blutung und Sepsis. Ligirt man zu fest, so droht Gangrän und Sepsis, knüpft man zu lose, so blutet es. Darum eben müssen Myome mit Stumpf und Stiel ausgerottet werden. Werden doch mit wachsender Zahl und Dauer der Beobachtungen von Myomoperirten sogar auch Fälle bekannt, wo an dem aus rein technisch-operativen Gründen bei der Hysteromyomektomie zurückgelassenen Cervixstumpf noch sarkomatöse oder carcinomatöse Geschwulstbildung sich einstellte! Ich verweise hier z. B. auf drei einschlägige, höchst interessante Beobachtungen Chrobak's[1]) (Entwicklung einmal von Sarkom, zweimal von Portiocarcinom am Cervixstumpf nach supravaginaler Amputation des myomatösen Uterus).

Für die Totalexstirpation der myomatösen Gebärmutter benutze ich entweder den vaginalen oder den abdominalen Weg; combinirte Verfahren zu üben, habe ich in den letzten Jahren keine Veranlassung mehr gehabt.

Prinzipiell ziehe ich hier, wie bei allen chirurgisch anzugreifenden Erkrankungen der Beckenorgane, den vaginalen Weg vor, d. h. ich suche bei den Hysteromyomektomieen nicht nach Indicationen für die abdominale Koeliotomie, sondern nach Contraindicationen für die vaginale Methode.

In jedem Falle aber, ob ich nun vaginal oder abdominal vorgehe, leitet mich in erster Reihe der Grundsatz, den ich für die Exstirpation der inneren Genitalien auch aus anderen Indicationen (complicirte Beckenabscesse etc.) so oft hervorgehoben habe: möglichst direkt, ohne präventive Blutstillung, zunächst zur Entwicklung der Theile und zur Stielbildung zu schreiten und erst im zweiten Act, nach völliger Freilegung und Stielung des zu Exstirpirenden die Blutstillung zu bewerkstelligen.

Wie sich die operativen Schritte hier im Einzelnen folgen, das habe ich für die Hysteromyomektomie durch die Scheide gemeinsam mit Th. Landau in der „vaginalen Radicaloperation" (l. c.) entwickelt.

L. und Th. Landau, Die vaginale Radicaloperation; Berlin 1896, S. 130 ff.; L. Landau, Zur Technik der abdominalen Totalexstirpation des Uterus, Centralblatt für Gynäkologie 1897, No. 23.

[1]) Chrobak, Beitrag zur Kenntniss und Therapie der Uterusmyome Monatsschrift für Geburtshülfe und Gynäkologie Bd. 3, S. 185.

Bei der abdominalen Hysteromyomektomia totalis habe ich die geniale Methode E. Doyen's alsbald nach ihrer Veröffentlichung[1]) aufgenommen. Hierbei wird, um es ganz kurz zu sagen, nach Eröffnung der Bauchhöhle zuerst das hintere Scheidengewölbe vom Cavum Douglasii aus longitudinal eröffnet, indem der Uterus sammt Tumoren nach vorn scharf über die Symphyse gehebelt wird. Dann wird die Portio durch diesen Schlitz in die Bauchhöhle gezogen und der Vaginalansatz ringsum abgeschnitten. Durch Zug nach hinten oben trennt sich mit grosser Leichtigkeit das Collum von der Blase und den Ureteren; damit verschwinden diese Organe überhaupt aus dem Operationsgebiet. Der Finger des Operateurs dringt von unten im vorderen paracervicalen (= paravesicalen) Gewebe vor bis an das Bauchfell der Excavatio vesico-uterina und durchstösst es, die Scheere erweitert die Lücke. Der Uterus hängt, sobald auch die Adnexa entwickelt sind, nunmehr nur noch an den beiden Ligamenten, also an zwei breiten seitlichen Stielen. Nach dem ursprünglichen Vorschlage Doyen's werden beide, medial oder lateral von den Anhängen, je nach den Verhältnissen des Falles, mit Massenligaturen versorgt und nach Abtrennung des Uterus, ev. auch der Adnexa an langgelassenen Ligaturen in die Scheide hinuntergeleitet. Dann wird das Bauchfell über ihnen geschlossen.

Die Erfahrung lehrte uns bald, dass bei diesem Verfahren sich gelegentlich zwei Mängel mehr oder weniger fühlbar machten: einmal das Hinunterziehen der Stiele in die Vagina, zweitens die Versorgung der Ligamentstümpfe mit Massennähten, In ersterer Beziehung war es mitunter, namentlich wenn die Anhänge mitexstirpirt werden mussten, unmöglich, so lange Stümpfe zu bekommen, dass man sie bequem in die Scheide hinunterbringen, d. h. aus dem Bauchfellsack eliminiren konnte. Geschah dies unter Aufwendung starken Zuges, so waren dadurch Verzerrungen oder selbst Knickungen am Mesenterium des Darms (Mesoflexur, Mesocoecum) und damit am Darm selbst unvermeidlich. Liess man aber in solchen Fällen die Stümpfe im Cavum peritonei zurück, so riskirte man, wenn diese aus chronisch-entzündlich verdickten Ligamentpartieen und Schwarten oder massigen Adnextheilen bestanden, genau wie am Cervixstumpf nach supravaginaler Amputation, Blutung und Sepsis, d. h. also Eventualitäten, die bei der hier obligaten intraperitonealen Lagerung der Stiele die verderblichste Folge nach sich ziehen konnten.

So bestand die Aufgabe bei der Hysteromyomektomia abdominalis, einmal die Stümpfe möglichst in situ zu lassen, pathologische

---

[1]) Gentilhomme (Schüler Doyen's), Thèse de Paris. 1894. — E. Doyen, Verhandl. der Deutschen Gesellschaft für Chirurgie 1895, S. 164 ff.

Dislocationen derselben grundsätzlich ganz zu vermeiden und zweitens für sie die günstigsten Ernährungsbedingungen zu schaffen.

Die Lösung dieses Problems fand ich in einem Verfahren, das ich nach einem Vorschlage meines ehemaligen Assistenten Dr. Mainzer ausbildete.[1])

Ich gehe genau gemäss Doyen bis zu dem Punkte vor, wo der Uterus sammt Myomen aus all' seinen Verbindungen befreit ist und nur an den seitlichen Stielen der Ligamenta lata gehalten wird. Nun wird vom Tubenansatz bis zur Basis des breiten Mutterbandes, d. h. bis zum Ligamentum cardinale, oder wenn die kranken Adnexa mitgenommen werden müssen, vom Ligamentum suspensorium ovarii bis zum Ligamentum cardinale der „Stiel" jederseits glatt durchschnitten und so Uterus, ev. mit Anhängen, in einem Stück, in natürlichem Zusammenhang ausgelöst. Der Assistent comprimirt die Stümpfe beiderseits manuell, markirt aber durch kurzes Nachgeben des Druckes die spritzenden Gefässe. Diese werden isolirt gefasst und unterbunden. Schliesslich werden die an den Peritoneallamellen der Ligamenta lata entstandenen Schnittflächen und der vordere und hintere Bauchfelllappen über der Scheide vereinigt. Letztere kann, nach sorgfältiger Blutstillung, unberücksichtigt bleiben oder für sich geschlossen werden. Im Endeffect erhalten wir also eine glatte peritoneale Nahtlinie, die von einem Tubenabgang resp. von einem Ligamentum suspensorium ovarii zum andern quer über das Vaginalloch zieht.

Diese Methode hat sich von einer umfassenden Leistungsfähigkeit für die abdominale Hysteromyomektomie überhaupt erwiesen. Sie hat sich erfolgreich gezeigt nicht blos bei den einfachen symmetrisch entwickelten „homocentrischen" Myomen des Gebärmutterkörpers, die den Douglasischen Raum und die Ligamenta lata frei und leicht zugänglich lassen, sondern wir haben sie auch bei complicirten und schwierigen anatomischen Verhältnissen wirksam anwenden können. Hinderten retrouterine, insbesondere retrocervicale oder retrovaginale Fibroide den Zugang zum Cavum Douglasii und hinteren Fornix oder war die Cervix von interligamentär entwickelten Geschwülsten ummauert oder von massigen Adnexgeschwülsten flankirt, so gelang es mir durch „rapide Enucleation" dieser Tumoren[2]) doch stets mehr typische klare Verhältnisse herzustellen, derer ich nach dem eben geschilderten Operationsverfahren Herr wurde.

Besser als alle theoretischen Erwägungen möge Ihnen den Effect der Methode diese Reihe myomatöser, in ihren Einzeleigen-

---

[1]) Centralblatt für Gynäkologie 1897, No. 23.

[2]) Centralblatt für Gynäkologie 1894, S. 374

schaften ziemlich heterogener Uteri beweisen, die ich Ihnen hier vorführe. Zugleich weise ich Sie darauf hin, dass auch eine Anzahl der Ihnen schon vorher demonstrirten, theilweise sehr voluminösen Uteri mit Fibroiden nach dieser Methode gewonnen worden ist (Fall 1, 5, 9, 13, 15). In all' diesen Fällen haben die Patientinnen den sehr erheblichen Eingriff glatt überstanden und sind dauernd geheilt geblieben.

Ich zeige Ihnen hier zunächst einen mit schwerer Adnexveränderung combinirten myomatösen Uterus:

16. Fall S.

(J.-No. 5448; operirt 22. Februar 1898, entlassen 18. März 1898).

36jährige 0par., 0ab.. verheirathet seit ihrem 14. Lebensjahr. Periode bisher regelmässig, seit einem Jahr unregelmässig profus. Schon seit Jahren hat Patientin „brennende" Schmerzen im Unterleib, namentlich links. Zugleich besteht starke Auftreibung des Leibes, Appetitlosigkeit, vermehrter Urindrang und Schmerzen bei der Miction. Vor einem Jahre stellt der Hausarzt eine Gebärmuttergeschwulst fest und räth zur Operation.

Status: Kleine blasse Frau in schlechtem Ernährungszustand. Scheide mässig weit, Portio breit, aber konisch zulaufend, Uterus sehr dick, bucklig gewölbt, weit über mannsfaustgross, fixirt. Rechts und links breitbasig mit dem Uterus in Zusammenhang fühlt man harte prallcystische unbewegliche über gänseeigrosse Tumoren.

Diagnose: Uterus hyperplasticus myomatosus, doppelseitige Adnextumoren.

Operation: Nach Eröffnung der Bauchhöhle zeigen sich die Beckencontenta ganz überdeckt mit zarteren und derberen Membranen, welche zum Theil aus dem lang ausgezogenen innig adhärenten Netz, zum Theil aus peritonitischen Verwachsungsbrücken und Lamellen bestehen; an letzteren sitzen zahlreiche Peritonealcysten. Stumpfes Zurückstreifen ist nur theilweis möglich, ein Theil der Verwachsungen muss mit der Scheere durchtrennt werden. Erst jetzt kommt der bucklige, anscheinend myomatöse Uterus mit den in fast faustgrosse Säcke verwandelten Anhängen zu Gesicht. Der Zugang zum Douglasischen Raum ist durch Pseudomembranen völlig verlegt, links ist die Flexur dicht an den Adnexsack herangezogen und fest adhärent. Nach ausgiebiger Trennung der Adhäsionsstränge gelingt es schliesslich, das ganze Tumorenconvolut aus dem Becken herauszuheben. Nunmehr typische Operation: Eröffnung des hinteren Fornix durch Längsschnitt vom Cavum Douglasii aus, Entwickelung, Umschneidung der Portio, Ablösung von Blase und Ureteren, Perforation des Bauchfells der Excavatio vesico-uterina mit Bildung eines besonders breiten vorderen Bauchfelllappens. Sodann wird rechts und links, jenseits der Anhänge, das Ligamentum latum in ganzer Höhe rasch durchtrennt, das Tumorconvolut — Uterus und Anhänge — im Zusammenhang entfernt. Die spritzenden Arterien werden jederseits isolirt gefasst und unterbunden und das Bauchfell von einem Beckenrand zum

andern quer vernäht. Schluss der Bauchwunde. Gazedrain in die Scheide, die nicht verschlossen wird. Glatter Verlauf. Dauernde Heilung.

Hier zeige ich Ihnen die in toto herausgeschnittenen und in toto schwer pathologisch veränderten inneren Genitalien. Der Uterus ist 12 cm lang, die Cervix über 4 cm lang, breit und dick, massig. Die Tubenansätze sind über 6 cm von einander entfernt. Der rechte untere Corpustheil wird vorn bauchig hervorgewölbt durch eine derbe, harte, etwas bewegliche, umgrenzte, kugelrunde Geschwulst (Fibroid) von 5 cm Durchmesser. Weitere knollige Verdickungen sind am rechten und linken Tubenansatz durchzufühlen.

Die linken Anhänge sind in eine typische pralle transparente Tuboovarialcyste (8 : 7 : 3,5 cm) verwandelt; rechts finden Sie eine über apfelgrosse gleichfalls typische retortenförmige Hydrosalpinx und eine pflaumengrosse cystische Blase (Follikelcyste) neben einem streifenförmigen Ovarialrest.

Das Bauchfell an der Oberfläche aller Organe ist stark verdickt, stellenweise schwielig und ist mit vielfachen Verwachsungsresten und chronisch peritonitischen Auswüchsen zum Theil von breiter lamellärer Beschaffenheit besetzt. An der linksseitigen Tuboovarialcyste, namentlich an der Hinterfläche haften den Adhäsionsmembranen reichlich Fettträubchen an (Netzreste). An manchen Stellen sind auch noch kleinere flache leicht gallertige Peritonealcysten erhalten. —

Sodann demonstrire ich hier zwei abdominal totalexstirpirte myomatöse gravide Uteri.

17. Fall A.

(J.-No. 5052; operirt 30. Juni 1897, entlassen 25. Juli 1897).

36jährige 0par., 0ab., seit ½ Jahr verheirathet.

Patientin leidet seit über zehn Jahren an reichlichem Fluor; wiederholt war sie in dieser Zeit wegen heftiger Rückenschmerzen in ärztlicher Behandlung. Menstruation seit dem 18. Lebensjahr, in dreiwöchentlichen Intervallen, von drei- bis viertägiger Dauer, von mässiger Stärke. Letzte Periode vor drei Monaten; 14 Tage später noch einmal Spuren von Blutung, seitdem Amenorrhoe. Keine subjectiven Schwangerschaftssymptome; nur ein geringes Spannungsgefühl in den Brüsten. Seit circa zwei Monaten sind Schmerzen im Unterleib aufgetreten. Vor etwa sieben Wochen bemerkte Patientin selbst rechts im Unterleib eine „ganz harte schmerzhafte Stelle", die sich unter Anschwellung des Leibes rapide vergrösserte, bei gleichzeitiger Steigerung der Schmerzen, die im Leib, im Kreuz und in den Beinen so grosse Heftigkeit erreichten, dass Patientin bettlägerig wurde. Hartnäckige Obstipation. Blasenbeschwerden. Der behandelnde Arzt überweist Patientin zwecks Operation der Klinik.

Status: Gracil gebaute, mässig gut genährte Frau. Mammae ohne deutliches Colostrum; Pigmentirung der Warzenhöfe und Linea alba gleichfalls nicht ausgesprochen. — Von den Bauchdecken aus fühlt man aus dem

Becken aufsteigend eine aus mehreren kleineren und grösseren Abtheilen zusammengesetzte, bis zum Nabel reichende Tumormasse. Scheide mittelweit, nicht deutlich livide, Portio sehr hoch stehend, nicht gut abtastbar. Bimanuell ist eine bis zum Nabel reichende Geschwulst festzustellen. Sie hat rechts einen derben unbeweglich im Becken liegenden Theil und einen deutlich von diesem zu trennenden linken, weicheren, etwas nach oben verschieblichen, an dem mehrere härtere kleine Buckel fühlbar sind. Adnexa nicht zu palpiren.

Diagnose: Uterus gravidus mit multiplen Fibroiden.

Operation: Nach Eröffnung der Bauchhöhle zwischen Nabel und Symphyse präsentirt sich nach links der kindskopfgrosse blaurothe prallcystische gravide Uterus, mit Fibroiden besetzt, nach rechts hin ein von der ganzen Seitenkante des Corpus ausgehendes in toto in das rechte Ligamentum latum entwickeltes Fibroid, gleichfalls fast kindskopfgross. Es ist unbeweglich im kleinen Becken eingekeilt und drängt die Cervix aus der Mittellinie hinaus ganz nach links. Ich schneide zunächst die peritoneale Kapsel über dem rechtsseitigen Tumor ein und schäle ihn mit Mühe aus seinem Bett am Beckenboden und aus der Uteruswand heraus. Nach der Enucleation bleibt eine sehr fetzige ausgedehnte und namentlich aus den zahlreichen erweiterten eröffneten Venen stark blutende Wundfläche, die sich bis unter das Coecum hinunterschiebt, zurück. Mit Rücksicht auf die Schwierigkeiten der Wundversorgung, namentlich an dem tief in die Wand des schwangeren Corpus einschneidenden Abschnitt des Geschwulstbettes, und die Durchsetzung des ganzen Corpus mit Fibroiden wird zur Totalexstirpation geschritten. Längsincision des hinteren Scheidengewölbes vom Cavum Douglasii aus. Das Collum ist durch das interligamentäre rechtsseitige Fibroid soweit dislocirt, dass die Auffindung der ganz plattgedrückten Portio schwer gelingt. Danach typisches Verfahren: Entwickelung der Portio durch den Schlitz. Umschneidung, Lösung von Blase und Ureteren. „Stielung“ des Uterus. Beiderseits schnelle Durchschneidung der Ligamente vom Tubenansatz bis zum Ligamentum cardinale und isolirte Abbindung der spritzenden Gefässe. Die normalen Adnexa bleiben zurück; Corpus luteum graviditatis im rechten Ovarium. Fortlaufende Vernähung der Abtrennungsflächen an den Ligamenten und des Bauchfelles über der Scheide; rechts wird dadurch das Myombett vom Peritonealraum ausgeschaltet.

Gazedrain in die Scheide. Schluss der Bauchwunde. Ganz glatter Verlauf. Dauerndes Wohlbefinden.

Sie haben hier den von Fibroiden durchsetzten graviden Uterus und zweitens das isolirt aus der rechten Corpuskante und dem Ligamentum herausgeschälte Myom. Der Uterus ist längs der vorderen und hinteren Wand aufgeschnitten, über 15 cm lang. Die Cervix, relativ dünn und zart, misst 4 cm. Mucosa cervicis nicht verdickt, mit zierlichen Lebensbäumen, scharf abgesetzt am inneren Muttermund von der über $^1/_2$ cm dicken Decidua vera. Das Myometrium corporis ist allerwärts zwischen 3 und 4 cm dick und enthält eine grössere Zahl kirsch- bis hühnereigrosser scharf begrenzter Fibroide

aller möglichen Localisation. Eins der grössten sitzt intraparietal in der vorderen Corpuswand dicht über dem inneren Muttermund. Die Placenta von 7—8 cm Durchmesser sitzt an der Vorderwand. Der Nabelstrang ist 12 cm, der Fötus (männlich) 13 cm lang. Decidua vera und reflexa sind nicht verklebt. Das Perimetrium ist im Ganzen etwas verdickt und namentlich hinten oben am Fundus rauh, fast zottig.

Längs der ganzen rechten Corpusseite klafft noch jetzt nach der Contraction das Bett der isolirt beiliegenden Geschwulst. Es ist noch jetzt über apfelgross, zeigt buchtige, sehr fetzige Wände und durchsetzt als tiefe Höhlung die Corpuswand so weit, dass es vom Cavum fast nur durch die Decidua vera getrennt ist.

Der enucleirte Tumor ist, wie der Durchschnitt lehrt, ein gewöhnliches fleischiges Myom, das vielfache hämorrhagische Durchsetzung, fettigen Zerfall, und an einem Pol kleine cystische Erweichungsheerde zeigt. Seine Maasse betragen 15 : 8 : 6 cm; er ist also im Ganzen eiförmig. Die Oberfläche ist uneben, mit vielfachen Resten der Myomkapsel versehen.

18. Fall K.

(J.-No. 5191; operirt 17. September 1897; entlassen 9. October 1897.)

36jährige 0 par., 1 ab., 8 Jahr verheirathet.

Im Anschluss an einen Abort im 4. Monat bekam Patientin vor 8 Jahren eine schwere Unterleibsentzündung, so dass sie fast ein halbes Jahr bettlägrig war. Seit dieser Zeit bestanden stets Beschwerden. Waren sie auch in den letzten Jahren erträglich, so litt Patientin doch stets an einem Gefühl der Schwere im Leib, ziehenden Schmerzen im Kreuz und in den Beinen und an hartnäckiger Obstipation. In den letzten Monaten erhebliche Steigerung aller Beschwerden. Die Menstruation, sonst regelmässig, ziemlich stark, war zum letzten Mal vor 4 Monaten dagewesen. Im nächsten Monate hatten sich nur noch Spuren von Blut gezeigt. Seit 7 Wochen haben sich quälende, unerträgliche Schmerzen in beiden Seiten des Unterleibs eingestellt: Urindrang, Stechen bei der Miction, Anschwellung des Leibes. Vor 6 Wochen musste sich Patientin, die arbeitsunfähig und bettlägrig war, in eine gynäkologische Klinik aufnehmen lassen, wo sie mit subcutanen Ergotineinspritzungen, Jodpinselungen auf's Abdomen etc. erfolglos behandelt wurde. Die Schmerzen nahmen im Gegentheil noch zu, ebenso der Umfang des Leibes. Patientin sucht nunmehr unsere Klinik auf.

Status: Blasse, schlecht genährte, gracil gebaute Frau.

Mammae mässig entwickelt. Keine Pigmentirung der Warzenhöfe. Kein Colostrum.

Leib durch eine bis über den Nabel reichende Geschwulst stark vorgewölbt. Sie besteht anscheinend aus zwei grossen kugligen Abschnitten.

Scheide eng. Schleimhaut in geringem Grade livide verfärbt. Portio für den palpirenden Finger sehr schwer zu erreichen. Sie steht ausser-

ordentlich hoch und ist dicht an die Symphyse gepresst durch einen steinharten kuglig gewölbten Tumor, der das hintere Scheidengewölbe tief hinabdrängt, zwischen Vagina und Rectum im kleinen Becken völlig eingekeilt und absolut unbeweglich ist. Die obere Hälfte der Geschwulst ragt in's grosse Becken hinein und stellt den einen Abschnitt der von den Bauchdecken zu fühlenden zweitheiligen Geschwulstmasse dar. Soweit es bei der Schwierigkeit der palpatorischen Verhältnisse festzustellen ist, liegt der andere etwa kindkopfgrosse kuglige Abschnitt vor dem ersteren und hängt unmittelbar mit der Cervix zusammen. Er ist von weicherer Consistenz. Nach hinten hin sind beide Abschnitte nicht zu trennen.

Diagnose: Retrocervicales im kleinen Becken eingekeiltes Fibroid bei intrauteriner Gravidität im 4. Monat.

Operation: Nach Eröffnung der Bauchhöhle stellt sich in die Wunde zunächst der grosse, weiche, rothblaue schwangere Uterus ein. In innigster Verbindung mit ihm steht nach hinten zu eine grosse, sehr harte und derbe Geschwulst, die in das Cavum Douglasii hinein entwickelt im kleinen Becken festsitzt und nur mit grosser Mühe sich schliesslich emporheben lässt. Der Tumor entspringt in ganz bedeutender Breite von dem gesammten hinteren unteren Corpusabschnitt und wird sammt dem graviden auch am rechten Tubenansatz hinten stark vorgebuckelten Uterus nach Möglichkeit nach vorn über die Symphyse gehebelt. Typische Operation: Eröffnung des hinteren Scheidengewölbes durch Längsschnitt, Entwicklung und Umschneidung der Portio, Lösung von Blase und Ureteren von der Cervix, Durchtrennung des Bauchfells der Excavatio vesico-uterina unter Bildung eines breiten vorderen Lappens. Unter Zurücklassung der makroskopisch normalen Anhänge werden die Ligamente beiderseits schnell durchtrennt, Uterus und Tumor entfernt, die mächtig entwickelten Art. uterinae isolirt gefasst und unterbunden, ebenso wie die anderen spritzenden Gefässe. Vereinigung der Ligamentblätter auf beiden Seiten, Schluss der Vagina und Ueberkleidung mit Peritoneum. Schluss der Bauchwunde.

Glatter Verlauf. Dauerndes Wohlbefinden.

Das sehr übersichtlich aufgestellte Präparat zeigt zunächst den schwangeren, vorn median eröffneten Uterus sammt Fötus, Placenta und Eihüllen. Die Cervix ist 3,5 cm lang, mit 1 cm dicker Wand, undeutlicher Schleimhautfaltung. Das Corpus hat sich nach Ablaufen des Fruchtwassers sehr stark zusammengezogen; die Dicke des Myometriums beträgt jetzt über 1,5 cm an der Vorderwand, die Ansätze der Tubenstümpfe sind 6 cm von einander entfernt. Die Placenta von ca. 7 cm Durchmesser sitzt an der Hinterwand. Der Nabelstrang ist 16 cm lang, der Fötus (männlich) 15 cm. Sehen sie die Rückseite der Gebärmutter an, so finden sie hier eine mächtige, sehr derbe und harte Geschwulst (Fibroid), die in der Form eines querliegenden Ellipsoids von 16 cm Länge und 10—12 cm Breite und Dicke in breitester Ausdehnung mit der ganzen unteren Hälfte des Dorsum corporis zusammenhängt, aus ihr herauswächst. Es reicht 7 cm unter das Niveau des äusseren Muttermundes nach unten; der

schwangere Uterus scheint der Geschwulst mit seiner hinteren unteren Corpusoberfläche aufliegend; die Cervix ist ohne anatomischen Zusammenhang mit dem Tumor. Dieser ist dem linken Tubenstumpf mehr genähert als dem rechten: er ist von ersterem nur $2^1/_2$ cm, von letzterem dagegen 6 cm entfernt.

Die Oberfläche des Fibroids ist wie die des Uterus von weisslich verdicktem Bauchfell, das ziemlich zahlreiche Adhäsionsspuren aufweist, überzogen. Ausserdem treten auf dem weisslichen Grunde an der Geschwulstoberfläche reichliche Netze bis bleistiftdicker, blauer Venen scharf hervor. Eine zweite kuglige harte hühnereigrosse Geschwulst sitzt intraparietal unterhalb des rechten Tubenstumpfes und treibt den entsprechenden Bezirk der Corpushinterfläche buckelförmig vor. Die specielle Situation dieser Geschwulst im Verhältniss zur Placenta oder noch andere Fibroide durch weitere Zerlegung des Präparates herauszufinden, haben wir im Interesse der Conservirung unterlassen. Die besonderen Verhältnisse des eigenartigen Präparates sind, wie ich hoffe, auch so deutlich zu übersehen.

(Betreffs in meiner Klinik ausgeführter conservirender Myomoperationen am Uterus bei Gravidität (Enucleation subseröser und intraparietaler Fibroide) und Porrooperation des myomatösen Uterus vergl. L. Landau, Myomotomie in der Schwangerschaft, Rechtzeitge Niederkunft, Berl. klin. Wochenschr., 1885, No. 13; Th. Landau, Zur Behandlung der durch Myome complicirten Schwangerschaft und Geburt, Volkm. Sammlg. klin. Vortr., 1891; L. Thumim, Casuistischer Beitrag zur Complication der Schwangerschaft mit Myomen, Wien. klin. Wochenschr., 1896, No. 41.

Noch jüngst (9. August 1898) habe ich bei einer 30jährigen erstmalig Schwangeren von dem im dritten Monat graviden Uterus ein erhebliche Beschwerden verursachendes subseröses mächtiges Fibroid — es wog bei 22 : 14,5 : 11,5 cm Grösse 1,75 kg — abgetragen. Die Frau wurde rechtzeitig (14. März 1899) von einem lebenden Knaben entbunden.)

Ich komme schliesslich auf die schon oben anatomisch charakterisirten „substituirenden“ Myome zurück, d. h. auf diejenigen intraparietalen Fibroide, die bei ihrem einheitlichen expansiven Wachsthum die Uteruswand so sehr entfalten, dass dieser oder jener Theil des Organs als solcher verschwindet und in der myomatösen Neubildung völlig aufgeht.

Es liegt auf der Hand, dass diese Art von Myomen unser Verfahren der abdominalen Hysteromyomektomie ausserordentlich erschwert, ja, die typische Folge der einzelnen Acte geradezu unmöglich macht, sobald die Myomentwicklung die Cervix substituirt, d. h. sobald die eine Cervixwand oder beide in einem intraparietalen Fibroid aufgehen, sei es nun, dass dies primär sich

im Collum entwickelt oder vom Corpus aus sich hierher hinunterschoben hat. Ist die vordere oder die hintere Lippe durch starre unnachgiebige voluminöse Myommasse ersetzt, so kann der Uterus nicht nach vorn gehebelt, der Douglasische Raum nicht freigelegt werden; es ist unmöglich, Portio und Mutterhals durch den Längsschlitz im hinteren Scheidengewölbe zu entwickeln und die Cervix in der gewöhnlichen einfachen Weise von Blase und Harnleitern zu befreien. Auf der anderen Seite ist eine Enucleation der hinderlichen Geschwulst unmöglich: sie würde eine blutige und gefährliche Resection der Uteruswand selbst bedeuten. Hier bedingen die anatomischen Verhältnisse eine gewisse Modification des operativen Vorgehens, wenn auch das Endziel, die Stielung des myomatösen Uterus und die Art der Abtragung und Gefässversorgung, dadurch nicht berührt werden.

Man muss sich hier entweder so helfen, dass man zuerst von vorn her nach querer Spaltung des Bauchfells in das lockere subperitoneale Bindegewebe der Excavatio vesico-uterina vordringt, von hier aus Blase und Ureteren möglichst nach unten und den Seiten hin abschiebt, bis man das vordere Scheidengewölbe völlig freigelegt hat. Dort wird eingeschnitten und von dort aus die Portio in situ umschnitten und dann erst der hintere Fornix eröffnet. Oder es ist, nachdem zuerst das vordere Scheidengewölbe freigelegt wurde, die Cervix jetzt trotz ihrer Deformation soweit mobilisirt, dass man an das Cavum Douglasii und das hintere Scheidengewölbe heran kann; zugleich kann dann im vorderen Scheidengewölbe von aussen oder innen her die Stelle markirt werden, wo die Umschneidung hinzufallen hat. So hängt auch hier schliesslich der myomatöse Uterus an seinen beiden „Ligamentstielen“, und man kann nun ganz dem Typus entsprechend, in das Operationsschema einlenkend die Exstirpation vollenden. Ich schildere Ihnen einen Fall, der Ihnen in instructiver Weise erläutert, wie durch „substituirende“ Myome das chirurgisch-therapeutische Vorgehen bei unserem Verfahren der abdominalen Hysteromyomektomie zu ändern ist (vergl. o. Fig. 11).

19. Fall M.

(J.-No. 5919, operirt 20. October 1898; entlassen 1. December 1898).

41jährige 6par., 0ab., 19 Jahre verheirathet. Menstruation war bis vor 5 Jahren mässig stark, regelmässig vierwöchentlich, ist seitdem sehr profus und schmerzhaft. Seit dieser Zeit auch starke heftig ziehende Schmerzen in beiden Seiten des Unterleibs und im Kreuz. Der Leibesumfang nimmt erheblich zu. Dabei magert Patientin ab. Seit 2 Jahren besteht vermehrter Harndrang. Stechen bei der Urinentleerung. In letzter Zeit ist Patientin besonders von Kräften gekommen, arbeitsunfähig geworden.

Status: Mittelgrosse, stark abgemagerte, wachsgelb aussehende Frau. Scheide weit. Der palpirende Finger stösst hoch oben auf die eigenartig verbildete vordere Lippe. Sie ist in eine harte ausserordentlich breite kolbige Masse verwandelt, verlegt das vordere Scheidengewölbe gänzlich und setzt sich in harte Tumorsubstanz hinter die Symphyse hin fort. Die hintere Lippe steht so hoch, dass sie für den Finger nicht erreichbar ist. Die Blase ist stark nach oben, etwas nach rechts verdrängt (Katheteruntersuchung). Die mit der vorderen Cervixwand resp. mit der Cervix in Verbindung stehende derbe feste Geschwulst reicht nach oben weit über den Nabel, ist im Ganzen rundlich, etwas nach aufwärts verschieblich und treibt das Abdomen kugelförmig vor. Der Nabel ist verstrichen, kein Ascites nachweisbar.

Operation: Sehr langer Schnitt von 7 cm oberhalb des Nabels bis zur Symphyse. Entwicklung des sich einstellenden Tumors durch Kreishändedruck. Es handelt sich, wie die weitere Orientirung ergiebt, um ein gewaltiges anteuterines Fibroid. Es ist unmöglich, Uterus und Tumor nach vorn zu kippen und an das Cavum Douglasii zu kommen, denn die vordere Rundung des Tumors drängt den hinten liegenden Uterus weit von er Symphyse dab. Darum wende ich mich zunächst nach vorn. Hier reicht die Blase an der Vorderfläche der Geschwulst hoch hinauf. Das Peritoneum wird oberhalb quer eingeschnitten und die Blase nach unten abgeschoben, was leicht gelingt. Je weiter diese Befreiung der vorderen Geschwulstfläche erfolgt und dem Fornix anterior sich nähert, desto mehr mobilisirt sich die ganze Masse, so dass ich schliesslich, wenn auch unter ziemlicher Mühe, Uterus und Tumor nach vorn über die Symphyse flectiren kann und das Cavum Douglasii zu Gesicht bekomme. Jetzt wird der hintere Fornix eingeschnitten und die hintere Lippe mit Muzeux's gefasst. Unmöglich ist es jedoch die in eine colossale harte kuglige Tumormasse verwandelte vordere Lippe nach hinten zu ziehen. Indem nun der Finger von dem freigelegten Scheidengewölbe aus an der Stelle der ehemaligen Excavatio vesico-uterina die Schleimhaut nach innen vordrängt, wird die Vaginalmucosa an der markirten Stelle eingeschnitten, dieses Loch in breiter Ausdehnung nach beiden Seiten ringsherum erweitert und der Schnitt zugleich mit der Umschneidungslinie der hinteren Lippe vereinigt. Dadurch wird die vergrösserte und verbreiterte vordere Lippe gleichfalls genügend beweglich und kann nach hinten oben gezogen werden. Der Uterus sammt dem riesigen Tumor hängt nun beiderseits an den breiten Ligamenten. Die Adnexa sind unverändert. Zwischen diesen und dem Uterus wird beiderseits das Ligamentum latum rasch durchtrennt und so die gesammte Tumormasse befreit. Die blutenden Gefässe werden sofort gefasst und isolirt unterbunden. Fortlaufende Naht des Peritoneums von einem Tubenisthmus zum andern. Scheide wird nicht vernäht; Einführung eines Gazedrains. Schluss der Bauchwunde. Glatter Verlauf. Am zwölften Tage post operationem bildet sich bei der sehr abgemagerten elenden Frau ein markstückgrosses Decubitalgeschwür in der Kreuzbeingegend. Patientin steht am 16. Tage post operationem auf; das Geschwür heilt unter entsprechender Behandlung schnell. Durch den starken Kräfteverfall ante operationem ist die Reconvalescenz etwas verzögert. Seither andauerndes Wohlbefinden.

Das durch die Exstirpation gewonnene Präparat mit seinen besonderen anatomischen Eigenheiten, habe ich Ihnen bereits vorhin genauer demonstrirt (Fig. 11).

Wie Sie aus all' diesen Operationsgeschichten im Einzelnen leicht ersehen, ist bei der Exstirpation des myomatösen Uterus gemäss dem oben genannten Princip der Blutstillung jedesmal so verfahren worden, dass die blutenden Gefässe für sich gefasst und ligirt wurden.

In jüngster Zeit haben wir bei der abdominalen Hysterektomie nun aber noch ein anderes Verfahren bei der Versorgung der Stiele in Anwendung gezogen: die Angiotripsie, wie sie von Doyen zuerst für die vaginale Hysterektomie mit seiner „Pince à pression progressive" geübt und empfohlen worden ist. Die Anwendung von Ligaturen oder liegenbleibenden Klemmen wird dadurch entbehrlich. Mein Assistent Dr. Thumim, hat in Verfolgung des Doyen'schen Vorschlages ein viel handlicheres Instrument von ganz besonders energischer Quetschwirkung, das wir als Hebelklemme bezeichnen, construirt. Das zu versorgende Gewebe bleibt ca. 3 Minuten zwischen den Branchen der Klemme und wird dadurch in eine papierdünne, durchsichtige, trockene Lamelle verwandelt. Thumim hat neben der Beschreibung des Instruments über die damit in 31 Fällen vaginaler Totalexstirpation (auch vaginaler Hysteromyomektomien) erzielten sehr günstigen Ergebnisse bereits berichtet[1]), und eine Serie weiterer vaginaler Hysterektomien (zur Zeit 89 Fälle) mit Hülfe der Hebelklemme hat uns die Vorzüge der „Uterusexstirpation ohne Naht und liegenbleibende Klemmen" schätzen gelehrt. So haben wir denn mit demselben Instrument auch die Ligamentstiele bei der abdominalen Hysteromyomektomie behandelt. Unmittelbar, nachdem die Klemme angelegt ist, wird abgeschnitten. Man kann auf beiden Seiten gleichzeitig je ein Instrument appliciren. Auch hier genügen drei Minuten zur Hämostase.

Unsere Erfahrungen, wenn auch bisher bei dieser abdominalen Anwendung des Thumim'schen Instruments durchaus günstig, sind indessen noch nicht sehr zahlreich (zur Zeit 7 Fälle, sämmtlich glatt genesen). Aber ich glaube, dass wir bereits in kurzer Zeit schon über eine genügende Zahl von Beobachtungen verfügen werden, um auf etwas breiterer Grundlage die Anwendung der Hebelklemme auch für die abdominale Totalexstirpation empfehlen zu können.

---

[1]) L. Thumim, Die Hebelklemme zur Blutstillung für die vaginale Radicaloperation, Centralbl. f. Gynäkol. 1899, No. 5.

Gedruckt bei Julius Sittenfeld in Berlin W.